

异常凝血酶原等三项指标联合检测对甲胎蛋白 阴性原发性肝癌的诊断价值

徐瀚峰¹, 陈慧娟¹, 杨晖², 张迎¹, 张全安²

1. 南京中医药大学附属南京医院 南京市第二医院肿瘤科, 江苏 南京 210003;

2. 南京医科大学附属江宁医院肿瘤中心, 江苏 南京 211100

摘要: **目的** 联合检测异常凝血酶原(DCP)、高尔基体蛋白-73(GP73)以及 α -羟丁酸脱氢酶(α -HBDH),评估其单独及联合检测对甲胎蛋白(AFP)阴性原发性肝癌(PHCC)的诊断价值。**方法** 回顾性选取2021年1月至2022年12月在南京市第二医院就诊的AFP阴性PHCC患者88例(肝癌组)、肝炎肝硬化患者84例(肝硬化组)、慢性乙型肝炎患者75例(肝炎组)和健康对照者67例(健康对照组),所有患者均有HBV感染。检测并比较四组对象血清DCP、GP73及 α -HBDH水平,绘制受试者操作特征曲线(ROC)分析三项指标单独及联合检测对AFP阴性PHCC的诊断效能。**结果** 肝癌组患者DCP、GP73、 α -HBDH水平分别高于肝硬化组、肝炎组及健康对照组($P<0.05$)。在AFP阴性PHCC诊断中,联合检测的ROC曲线下面积(AUC)(0.889),分别高于DCP(0.804)、GP73(0.748)和 α -HBDH(0.800)各单项检测,差异有统计学意义($Z=3.078, 3.350, 3.042, P<0.01$)。单项检测以DCP的灵敏度(56.82%)、特异度(91.82%)、准确度(79.35%)最高;而联合检测的灵敏度、特异度、准确度更高,分别是92.04%、96.03%、91.09%。**结论** 在AFP阴性PHCC的诊断中,DCP、GP73、 α -HBDH均有一定意义,联合检测有助于提高诊断效能。

关键词: 原发性肝癌; 甲胎蛋白阴性; 异常凝血酶原; 高尔基体蛋白-73; α -羟丁酸脱氢酶

中图分类号: R735.7 **文献标识码:** A **文章编号:** 1674-8182(2023)09-1302-05

Diagnostic value of combined detection of abnormal prothrombin and other two indicators in AFP-negative primary liver cancer patients

XU Hanfeng*, CHEN Huijuan, YANG Hui, ZHANG Ying, ZHANG Quan'an

*Department of Oncology, The Second Hospital of Nanjing, Nanjing Hospital Affiliated to Nanjing University of Chinese Medicine, Nanjing, Jiangsu 210003, China

Corresponding author: ZHANG Quan'an, E-mail: 13905152166@139.com

Abstract: Objective To evaluate the diagnostic value of abnormal prothrombin (des-gamma-carboxy prothrombin, DCP), Golgi protein 73 (GP73) and α -hydroxybutyrate dehydrogenase (α -HBDH) in the patients with alpha-fetoprotein (AFP)-negative primary hepatocellular carcinoma (PHCC). **Methods** A retrospective analysis was conducted on the patients with hepatitis B virus (HBV) infection treated in Second Hospital of Nanjing from January 2021 to December 2022, including 88 PHCC patients with negative AFP (PHCC group), 84 patients with hepatitis cirrhosis (cirrhosis group) and 75 patients with chronic hepatitis B (hepatitis group). At the same time, 67 healthy persons were served as control group. The serum DCP, GP73 and α -HBDH levels were detected and compared among these groups to assess the diagnostic efficacy of the three indicators (alone or in combination) for AFP-negative PHCC by drawing receiver operating characteristic (ROC) curve. **Results** The levels of DCP, GP73 and α -HBDH in PHCC group were significantly higher than those in cirrhosis group, hepatitis group and control group ($P<0.05$), respectively. In the diagnosis of AFP-negative PHCC, the area under ROC (AUC) of combined detection of DCP, GP73 and

α -HBDH 为 0.889, 高于 DCP (0.804)、GP73 (0.748) 和 α -HBDH (0.800) 单独检测, 且存在显著差异 ($Z = 3.087, 3.350, 3.042, P < 0.01$)。敏感性 (92.04%), 特异性 (96.03%) 和准确性 (91.09%) 为联合检测最高, 其次是单独 DCP (56.82%, 91.82%, 79.35%, 分别)。 **Conclusion** DCP、GP73 和 α -HBDH 在诊断 AFP 阴性 PHCC 中具有一定价值, 联合检测有助于提高诊断效率。

Keywords: Primary hepatocellular carcinoma; Negative alpha-fetoprotein; Des-gamma-carboxy prothrombin; Golgi protein 73; α -hydroxybutyrate dehydrogenase

Fund program: Project of Natural Science Foundation of Jiangsu Province (BK20161110)

原发性肝癌 (primary hepatocellular carcinoma, PHCC) 是肝脏起源肿瘤中最常见的恶性肿瘤, 是我国高发的肿瘤。根据最新的数据统计, 目前 PHCC 的发病人数在我国新发肿瘤人数中排名第四, 因 PHCC 死亡的人数在我国排名第二^[1]。甲胎蛋白 (alpha-fetoprotein, AFP) 是目前最常用的早期发现 PHCC 的生物标志物, 但其灵敏度、特异度有限^[2], 有约 30% 的 PHCC 因为 AFP 无明显升高^[3], 而出现了漏诊、误诊, 延误了最佳治疗时间。对于 AFP 阴性的 PHCC, 有研究表明, 异常凝血酶原, 即脱- γ -羧基凝血酶原 (des-gamma-carboxy prothrombin, DCP) 已成为重要的诊断标志物, 约 70% AFP 阴性的 PHCC 患者血清中 DCP 水平异常升高, 其准确度较 AFP 升高约 6%, 但单项检测灵敏度和特异度仍然偏低^[4-5]。因此, 需要寻找更多的检测标志物或者更多标志物的联合检测, 以尽早发现此类肝癌患者。近年来, 多项研究已经发现高尔基体蛋白-73 (Golgi protein 73, GP73) 与 PHCC 关系密切, 可作为肝癌的标志物, 并逐渐应用于 PHCC 的临床诊断^[6]。 α -羟丁酸脱氢酶 (α -hydroxybutyrate dehydrogenase, α -HBDH) 在肝脏中含量丰富, 笔者发现该标志物在包括肝癌在内的多种肿瘤中均有明显升高。因此, 本研究联合检测 DCP、GP73 及 α -HBDH, 评估各血清标志物单独及联合检测对 AFP 阴性 PHCC 的诊断价值。

1 对象与方法

1.1 研究对象 采用回顾性分析法, 抽取南京市第二医院 2021 年 1 月至 2022 年 12 月期间诊断的 AFP 阴性 PHCC 病例 88 例, 男性 68 例, 女性 20 例, 年龄 (58.9 \pm 9.2) 岁; 肝炎肝硬化病例 84 例, 男性 57 例, 女性 27 例, 年龄 (56.8 \pm 12.1) 岁; 慢性乙型肝炎病例 75 例, 男性 52 例, 女性 23 例, 年龄 (57.7 \pm 11.7) 岁; 另收集健康体检者 67 例做为对照组, 男性 43 例, 女性 24 例, 年龄 (59.6 \pm 10.9) 岁。AFP 均在正常范围 (0~13.6 ng/L), 肝癌、肝硬化、慢性肝炎病例均合并乙型肝炎病毒 (hepatitis B virus,

HBV) 感染。PHCC 的诊断均依据《原发性肝癌诊疗规范 (2019 年版)》中对 AFP 阴性肝细胞癌的诊断要求^[7], 肝硬化及慢性肝炎的诊断均符合《慢性乙型肝炎防治指南 (2019 年版)》的诊断要求^[8]。排除标准: (1) 有肝肾功能严重不全的患者; (2) 同时合并其他部位恶性肿瘤的患者; (3) 合并有各种凝血异常及其他血液系统疾病; (4) 合并急性慢性自身免疫系统的患者; (5) 合并有各种急慢性心血管及脑血管疾病患者; (6) 使用维生素 K 等抗凝剂。四组研究对象的年龄、性别差异无统计学意义 ($P > 0.05$), 具有相同的基线特征。本研究得到南京市第二医院伦理委员会批准 (伦理批号: 2023-LS-ky016)。

1.2 检测方法 所有研究对象均要求抽血前空腹 8 h 以上, 清晨 7 点抽取静脉血 4 mL 置于促凝管中, 离心分离血清备用。AFP 使用罗氏 E801 全自动免疫分析仪, DCP、GP73 使用北京热景 C2000 全自动化学发光分析仪, α -HBDH 使用罗氏 E702 全自动生化仪。所有操作均按照试剂盒要求严格执行。AFP 正常参考值 0~13.6 ng/L, DCP 正常参考值 0~40 ng/L, GP73 正常参考值 0~150 ng/L, α -HBDH 正常参考值 72~182 u/L。

1.3 统计学方法 采用 SPSS 21.0 统计软件对所有数据进行统计分析。对于正态分布的计量数据以 $\bar{x} \pm s$ 表示, 四组间比较采用单因素方差分析; 计数资料以例表示, 比较采用 χ^2 检验; 不满足正态分布的计量数据以 $M (P_{25}, P_{75})$ 表示, 多组间比较采用 Kruskal-Wallis H 检验, 两两比较采用 Mann-Whitney U 检验; 采用 ROC 曲线分析诊断效能, 用 MedCalc 20.0 软件 Delong 检验比较 AUC。以 $P < 0.05$ 为差异具有统计学意义。

2 结果

2.1 四组 AFP、DCP、GP73 及 α -HBDH 水平比较 肝癌组、肝硬化组、肝炎组及健康对照组的 AFP 水平差异无统计学意义 ($P > 0.05$); 肝癌组 DCP、GP73、 α -

HBDH 水平分别高于肝硬化组、肝炎组及健康对照组 ($P<0.05$);肝硬化组 DCP、GP73 水平分别高于肝炎组及健康对照组 ($P<0.05$);肝炎组 α -HBDH 水平高于健康对照组 ($P<0.05$)。见表 1。

2.2 DCP、GP73、 α -HBDH 对 AFP 阴性 PHCC 的诊断效能 DCP、GP73、 α -HBDH 诊断肝癌的临界值分别设定为 39.775 ng/L、154.950 ng/L、181.000 u/L,ROC 曲线分析结果显示,DCP、GP73、 α -HBDH 3 种指标单独及联合诊断 AFP 阴性 PHCC 的效果有明显差异,曲线下面积分别为 0.804、0.748、0.800 及 0.889;单项

检测时,DCP 和 α -HBDH 的 AUC 值均高于 GP73,但三者差异无统计学意义 (DCP vs GP73, $Z = 1.330, P = 0.183$; DCP vs HBDH, $Z = 0.125, P = 0.900$; GP73 vs HBDH, $Z = 1.343, P = 0.179$);联合检测时,AUC 显著高于各单项检测,差异有统计学意义 ($P<0.01$)。见图 1、表 2。

单项检测均以 DCP 的灵敏度 (56.82%)、特异度 (91.82%)、准确度 (79.35%) 最高,但其灵敏度仍然偏低。而联合检测的灵敏度、特异度、准确度更高,分别是 92.04%、96.03%、91.09%。见表 3。

表 1 四组 AFP、DCP、GP73 及 α -HBDH 水平比较 [$M(P_{25}, P_{75})$]

Tab. 1 Comparison of AFP, DCP, GP73 and α -HBDH levels between four groups [$M(P_{25}, P_{75})$]

组别	例数	AFP (ng/L)	DCP (ng/L)	GP73 (ng/L)	α -HBDH (u/L)
肝癌组	88	4.16(2.46,7.42)	435.93(16.37,452.30)	139.83(71.39,211.22)	193.00(152.00,244.50)
肝硬化组	84	4.30(2.42,6.72)	12.76(12.51,25.27) ^a	73.19(59.81,133.00) ^a	141.00(134.25,174.75) ^a
肝炎组	75	3.75(2.08,4.83)	7.96(8.04,16.00) ^{ab}	44.71(44.99,89.70) ^{ab}	139.00(121.00,160.00) ^a
健康对照组	67	3.55(2.30,4.85)	8.53(10.47,19.00) ^{ab}	40.95(40.92,81.87) ^{ab}	124.00(119.00,143.00) ^{abc}
H 值		4.341	79.234	70.125	89.896
P 值		0.226	<0.001	<0.001	<0.001

注:与肝癌组比,^a $P<0.05$;与肝硬化组比,^b $P<0.05$;与肝炎组比,^c $P<0.05$ 。

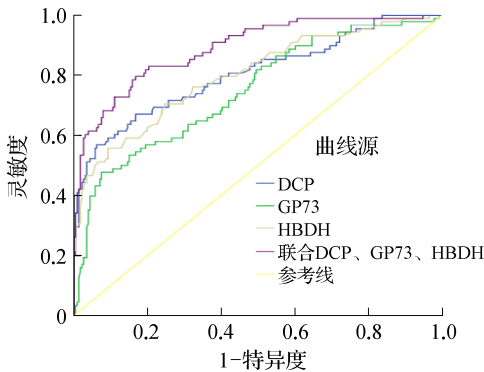


图 1 GP73、DCP、 α -HBDH 及联合指标诊断 AFP 阴性 PHCC 的 ROC 曲线

Fig. 1 Receiver operating characteristic of GP73, DCP, α -HBDH and combined indicators for diagnosis of AFP-negative PHCC

表 2 DCP、GP73、 α -HBDH 鉴别 AFP 阴性 PHCC 的 ROC 曲线分析

Tab. 2 Receiver operating characteristic analysis of DCP, GP73 and α -HBDH in differentiation of AFP-negative PHCC

指标	临界值	SE	约登指数	AUC	95%CI		Z 值 ^a	P 值 ^a
					下限	上限		
DCP	39.775 ng/L	0.030	0.506	0.804	0.745	0.863	3.078	0.003
GP73	154.950 ng/L	0.032	0.402	0.748	0.686	0.809	3.350	<0.001
α -HBDH	181.000 u/L	0.029	0.464	0.800	0.742	0.857	3.042	0.002
联合		0.021	0.807	0.889	0.848	0.931	—	—

注:^a为各单项组与联合组 AUC 的比较。

表 3 DCP、GP73、 α -HBDH 及三者联合诊断 AFP 阴性 PHCC 的预测价值 (%)

Tab. 3 Predictive value of DCP, GP73, α -HBDH and their combination in the diagnosis of AFP-negative PHCC (%)

项目	灵敏度	特异度	准确度	阳性预测值	阴性预测值
DCP	56.82	91.82	79.35	79.37	79.34
GP73	47.73	88.05	73.68	68.85	75.27
α -HBDH	55.68	88.67	76.92	73.13	78.33
联合	92.04	96.03	91.09	84.31	95.36

3 讨论

AFP 一直是目前应用最广泛的诊断 PHCC 的生物学标志物,但是越来越多的研究发现 AFP 诊断 PHCC 的灵敏度仅为 60%左右,并且容易受到肝脏炎症及其他脏器病变的影响,特异度仍然不足,特别是一些早期小肝癌或者 AFP 阴性的肝癌,AFP 的诊断和监测作用有限,美国肝病研究实践指南委员会(AASLD)已不再建议 AFP 用于 PHCC 的早期检测^[9]。因此,对于肝癌尤其是 AFP 阴性肝癌的诊断需要寻找新的生物学标志物,或者探索多个生物学标志物的联合,以提高此类肝癌的检出率。

DCP 即维生素 K 缺乏或拮抗剂-II 诱导的蛋白质 (protein induced by vitamin K absence or antagonist-II, PIVKA-II),是在维生素 K 缺乏的情况下肝脏或肝癌组织中合成的一种无生物学活性的蛋白。研究发现,DCP 在肝癌的增殖、转移及微血管侵犯方面发

挥重要的作用,是其独立危险因素^[10]。另有研究表明,在区分早期肝癌和肝硬化时,AFP和DCP具有相似的表现,但AFP和DCP的组合不能显著提高诊断价值,血清DCP在诊断早期HBV相关肝癌方面是否比AFP更准确尚不清楚^[11-12]。目前发现DCP是肝癌诊断中对AFP的有益补充,DCP作为一种早期诊断PHCC新的肿瘤标志物,比AFP的灵敏度和特异度更高,两者联合能够提高PHCC的检出率^[13]。

GP73,也称为GOLM1或GOLPH2,是一种Ⅱ型高尔基体定位的整体膜蛋白,主要由上皮细胞表达,在正常肝脏的肝细胞中水平较低,但在病毒感染包括HBV和丙肝病毒感染的肝脏细胞中的表达显著增加。GP73发现在肝癌细胞中也有高表达,可作为PHCC潜在的生物标志物。一项针对GP73促进PHCC进展和转移的分子机制的研究表明,GP73可通过与表皮生长因子受体的相互作用来调节其细胞表面循环,从而促进肝癌细胞中的上皮-间充质转化,驱动肝癌的转移^[14]。此外,GP73与肝癌细胞中的金属基质蛋白酶(matrix metalloproteinase, MMP)2或MMP7相互作用,促进其运输和分泌,从而促进HCC细胞的转移^[15]。因此,目前GP73越来越多的用于临床,不仅用于早期肝癌的诊断,还应用于肝癌术后或靶向治疗、免疫治疗后的疗效监测。

血清 α -HBDH是乳酸脱氢酶(lactate dehydrogenase, LDH)的一种同工酶,广泛存在于肝脏、心肌及其他脏器细胞中,其作用是催化 α -羟基丁酯氧化为 α -酮丁酸,已发现LDH在多种肿瘤中有明显升高,作为同工酶的 α -HBDH在血液系统肿瘤、卵巢恶性肿瘤及肺恶性肿瘤等患者的血清中显著升高^[16-18]。有研究表明,在肝癌中, α -HBDH在肿瘤发生转移的状态下血清中水平会升高,对于 α -HBDH活力的检测也可以做为肝癌诊治的参考^[19]。但目前对于 α -HBDH在肝癌中的研究仍然较少,笔者通过临床观察,发现在肝脏疾病尤其是PHCC、肝硬化患者的血清中, α -HBDH有明显升高的趋势,因此认为 α -HBDH可以作为一个独立的生物标志物,参与PHCC的诊断。

对于AFP阴性PHCC的诊断,一直在寻找新的诊断标志物及联合诊断,也有很多研究对于AFP阴性或低水平的患者采用AFP异质体3(AFP-L3)占比及DCP的联合检测来及早发现肝癌^[20-21],但笔者在临床上发现,AFP阴性的患者血清中,大多数AFP-L3也为阴性,AFP-L3阳性率低,AFP-L3的诊断效率有限,因此本研究对DCP、GP73和 α -HBDH进行联合

检测的探讨,以期能够找到AFP阴性PHCC更佳的诊断标志物。

本研究在肝癌、肝硬化、肝炎及健康对照组基线水平均衡的基础上比较其DCP、GP73及 α -HBDH水平,发现肝癌组均高于其他三组,提示DCP、GP73及 α -HBDH检测对于AFP阴性PHCC患者具有早期诊断价值。ROC曲线分析表明DCP、GP73、 α -HBDH的AUC分别为0.804、0.748、0.800,DCP的AUC最大、且灵敏度及特异度最高,可能作为诊断AFP阴性PHCC有价值的肿瘤标志物,且作为AFP在PHCC诊断中的补充^[22-23]。相较上述三项指标单独检测,联合检测的AUC最大(0.889),灵敏度、特异度最高,表明联合检测的诊断效能明显高于单项检测。

综上所述,在AFP阴性PHCC中,DCP、GP73及 α -HBDH可以做为其早期发现的重要指标,且临床上取材及检测操作均方便,但是单个指标的诊断效能低于联合检测,因此,联合使用DCP、GP73及 α -HBDH可以提高AFP阴性PHCC的早期发现率,并具有低价、高效的特点,易于执行。今后,可以考虑进行更大样本的临床研究,并纳入治疗疗效的评价,探索更佳的生物标志物及更有效率的联合检测组合。

利益冲突 无

参考文献

- [1] 郑荣寿,张思维,孙可欣,等.2016年中国恶性肿瘤流行情况分析[J].中华肿瘤杂志,2023,45(3):212-220.
Zheng RS, Zhang SW, Sun KX, et al. Cancer statistics in China, 2016[J]. Chin J Oncol, 2023, 45(3): 212-220.
- [2] 殷淑君,张坤,蒋知新. α -烯醇化酶在HBV相关肝细胞肝癌诊断中的应用价值[J].中国临床研究,2021,34(1):13-17.
Yin SJ, Zhang K, Jiang ZX. Value of α -enolase in diagnosis of HBV-related hepatocellular carcinoma[J]. Chin J Clin Res, 2021, 34(1): 13-17.
- [3] Wang XP, Mao MJ, He ZL, et al. Development and validation of a prognostic nomogram in AFP-negative hepatocellular carcinoma[J]. Int J Biol Sci, 2019, 15(1): 221-228.
- [4] 王雅宁,盛基尧,王颀霄,等.异常凝血酶原在肝细胞癌诊疗中的应用进展[J].肝癌电子杂志,2023,10(1):39-44.
Wang YN, Sheng JY, Wang ZX, et al. Progress on protein induced by vitamin K absence or antagonist- II in the diagnosis and therapy of hepatocellular carcinoma[J]. Electron J Liver Tumor, 2023, 10(1): 39-44.
- [5] Xing H, Zheng YJ, Han J, et al. Protein induced by vitamin K absence or antagonist- II versus alpha-fetoprotein in the diagnosis of hepatocellular carcinoma: a systematic review with meta-analysis [J]. Hepatobiliary Pancreat Dis Int, 2018, 17(6): 487-495.
- [6] Jiao CC, Cui LH, Piao JM, et al. Clinical significance and expression of serum Golgi protein 73 in primary hepatocellular carcinoma

- [J]. *J Cancer Res Ther*, 2018, 14(6): 1239-1244.
- [7] 中华人民共和国国家卫生健康委员会医政医管局.原发性肝癌诊疗规范(2019年版)[J].*中华消化外科杂志*, 2020, 19(1): 1-20.
Bureau of Medical Administration, National Health Commission of the People's Republic of China. Standardization for diagnosis and treatment of hepatocellular carcinoma(2019 edition)[J]. *Chin J Dig Surg*, 2020, 19(1): 1-20.
- [8] 中华医学会感染病学分会,中华医学会肝病学会.慢性乙型肝炎防治指南(2019年版)[J].*中华传染病杂志*, 2019, 37(12): 711-736.
Chinese Society of Infectious Disease, Chinese Medical Association, Chinese Society of Hepatology, Chinese Medical Association. Guidelines for the prevention and treatment of chronic hepatitis B(2019 edition)[J]. *Clin J Infect Dis*, 2019, 37(12): 711-736.
- [9] Luo P, Wu SY, Yu YL, et al. Current status and perspective biomarkers in AFP negative HCC: towards screening for and diagnosing hepatocellular carcinoma at an earlier stage[J]. *Pathol Oncol Res*, 2020, 26(2): 599-603.
- [10] 马浙平,单钰莹,周叶明,等.PIVKA-II生物学作用及其在肝细胞癌诊断和预后判断中的价值[J].*中华肝胆外科杂志*, 2021, 27(4): 309-313.
Ma ZP, Shan YY, Zhou YM, et al. Biological mechanism and value of PIVKA-II in the diagnosis and prognosis of hepatocellular carcinoma[J]. *Chin J Hepatobiliary Surg*, 2021, 27(4): 309-313.
- [11] Svobodova S, Karlikova M, Topolcan O, et al. PIVKA-II as a potential new biomarker for hepatocellular carcinoma-A pilot study[J]. *In Vivo*, 2018, 32(6): 1551-1554.
- [12] Song T, Wang LL, Xin RP, et al. Evaluation of serum AFP and DCP levels in the diagnosis of early-stage HBV-related HCC under different backgrounds [J]. *J Int Med Res*, 2020, 48(10): 030006052096908.
- [13] 秦亚楠,洪雷,宋正霞,等.血清 PIVKA-II 在原发性肝癌诊断中的应用[J].*肝脏*, 2017, 22(12): 1103-1106.
Qin YN, Hong L, Song ZX, et al. Clinical application of serum PIVKA-II in diagnosis of primary liver cancer[J]. *Chin Hepatol*, 2017, 22(12): 1103-1106.
- [14] Ye QH, Zhu WW, Zhang JB, et al. GOLM1 modulates EGFR/RTK cell-surface recycling to drive hepatocellular carcinoma metastasis [J]. *Cancer Cell*, 2016, 30(3): 444-458.
- [15] Liu YM, Zhang XD, Zhou SN, et al. Knockdown of Golgi phosphoprotein 73 blocks the trafficking of matrix metalloproteinase-2 in hepatocellular carcinoma cells and inhibits cell invasion[J]. *J Cell Mol Med*, 2019, 23(4): 2399-2409.
- [16] 许德英,王小利,孙真真,等.血清 LDH 和 α -HBDH 在 B-ALL 患者中的水平及临床意义[J].*中国实验诊断学*, 2020, 24(6): 930-933.
Xu DY, Wang XL, Sun ZZ, et al. The clinical significance of serum expression level of LDH and α -HBDH in B-ALL[J]. *Chin J Lab Diagn*, 2020, 24(6): 930-933.
- [17] 余芳,赵晶晶,李佳. α -羟基丁酸脱氢酶、血管内皮生长因子 C 对卵巢巢瘤的诊断价值及与患者临床特征的关系[J].*癌症进展*, 2021, 19(4): 403-406.
Yu F, Zhao JJ, Li J. Diagnostic value of α -hydroxybutyrate dehydrogenase and vascular endothelial growth factor C in ovarian cancer and its relationship with clinical characteristics of patients[J]. *Oncol Prog*, 2021, 19(4): 403-406.
- [18] Yuan ZM, Wang LH, Chen C. Prognostic value of serum α -HBDH levels in patients with lung cancer[J].*World J Surg Oncol*, 2023, 21(1): 78.
- [19] 孙泽林,戚素银,戚晓渊,等.LDH 与 α -HBDH 在恶性肿瘤诊断中的临床价值研究[J].*中国煤炭工业医学杂志*, 2017, 20(1): 1-4.
Sun ZL, Qi SY, Qi XY, et al. Clinical value of LDH and α -HBDH levels detecting in the diagnosis of malignant tumors[J]. *Chin J Coal Ind Med*, 2017, 20(1): 1-4.
- [20] 陈圆圆,程文兵,陈川铁,等.异常凝血酶原和甲胎蛋白异质体比率联合检测在 AFP 阴性 HBV 相关 HCC 诊断中的作用[J].*新发传染病电子杂志*, 2022, 7(4): 25-28.
Chen YY, Cheng WB, Chen CT, et al. Role of protein induced by vitamin K absence/antagonist-II and alpha-fetoprotein-L3 ratio combination in the diagnosis of HBV-related HCC with negative AFP [J]. *Electron J Emerg Infect Dis*, 2022, 7(4): 25-28.
- [21] 杨术生,方欢英.联合血清 AFP-L3% 和 DCP 在 AFP 低水平 HCC 诊断中的作用[J].*检验医学与临床*, 2022, 19(1): 51-54.
Yang SH, Fang HY. Role of serum AFP-L3% and DCP combination in the diagnosis of HCC with low concentration of AFP[J]. *Lab Med Clin*, 2022, 19(1): 51-54.
- [22] Feng H, Li B, Li Z, et al. PIVKA-II serves as a potential biomarker that complements AFP for the diagnosis of hepatocellular carcinoma [J]. *BMC Cancer*, 2021, 21(1): 401.
- [23] 苏长青.从基础研究到临床转化应用谈肝癌的诊治进展[J].*诊断学理论与实践*, 2021, 20(5): 427-433.
Su CQ. Progress in diagnosis and treatment of liver cancer from basic research to clinical transformation and application[J]. *J Diagn Concepts Pract*, 2021, 20(5): 427-433.

收稿日期: 2023-05-12 修回日期: 2023-06-17 编辑: 石嘉莹