

基于 T2WI 及动态对比增强 MRI 的影像组学模型预测肾细胞癌亚型

李增华, 夏春华, 胡大涛, 黄丹丹, 冯倩茹, 王亚奇
安徽医科大学第三附属医院医学影像科, 安徽 合肥 230000

摘要: **目的** 探讨从 T2WI 及动态增强磁共振图像中获得的影像组学特征在区分肾细胞癌 (RCC) 三种亚型中的价值。**方法** 回顾性收集安徽医科大学第三附属医院 2014 年 3 月至 2020 年 4 月经术后病理证实的 84 例 RCC 且接受术前磁共振成像 (MRI) 检查患者的临床影像资料, 84 例中, 透明细胞肾细胞癌 (ccRCC) 46 例、乳头状肾细胞癌 (pRCC) 20 例和嫌色细胞肾细胞癌 (cRCC) 18 例。利用 3D-Slicer 软件在三个序列 (T2WI、EN-T1WI 皮质期和 EN-T1WI 髓质期) 上对肿瘤三维全层勾画感兴趣区 (ROI), 利用 Python 软件从肿瘤体积中提取影像组学特征。使用组内组间相关分析计算每个特征组内组间相关系数 (ICC), 选取 ICC>0.75 的特征作为可重复提取的稳定特征。将肿块随机分为训练集和验证集 (约 6:4), 使用 Kruskal-wallis 检验筛选出每个 MRI 序列鉴别 RCC 亚型的最佳纹理特征, 使用 Countif 函数对特征子集进行筛选, 取三个序列的最佳特征, 利用所筛选的基于影像组学的最佳特征分别建立 T2WI、EN-T1WI 皮质期和 EN-T1WI 髓质期三个序列的 logistic 回归模型。报告测试集三种亚型在三个序列的曲线下面积 (AUC)、敏感度和特异度。**结果** 三种亚型在三个序列有显著差异的影像组学特征共 16 个, T2WI、EN-T1WI 皮质期、EN-T1WI 髓质期序列在区分 ccRCC 和 pRCC 时的 AUC 分别为 0.833、0.895 和 0.885; 区分 ccRCC 和 cRCC 时的 AUC 分别为 0.822、0.856 和 0.766; 区分 pRCC 和 cRCC 时的 AUC 分别为 0.857、0.881 和 0.857。**结论** 基于 MRI 中所获得的影像组学资料, T2WI、EN-T1WI 皮质期和 EN-T1WI 髓质期影像组学模型都可以很好的区分 ccRCC、pRCC 和 cRCC, 且以 EN-T1WI 皮质期诊断效能最佳。

关键词: 肾细胞癌, 亚型; 磁共振成像; 影像组学特征

中图分类号: R737.11 R445.2 **文献标识码:** A **文章编号:** 1674-8182(2023)01-0034-06

Prediction of renal cell carcinoma subtype by T2WI and dynamic contrast-enhanced MRI-based radiomics model

LI Zeng-hua, XIA Chun-hua, HU Da-tao, HUANG Dan-dan, FENG Qian-ru, WANG Ya-qi

Department of Radiology, The Third Affiliated Hospital of Anhui Medical University, Hefei, Anhui 230000, China

Corresponding author: XIA Chun-hua, E-mail: xiachunhua3775@sina.com

Abstract: Objective To investigate the value of radiomics features obtained from T2-weighted imaging (T2WI) and dynamic contrast-enhanced magnetic resonance imaging (DCE-MRI) in differentiating the renal cell carcinoma (RCC) subtypes. **Methods** The clinical and imaging data were retrospectively collected from 84 RCC patients confirmed by postoperative pathology and preoperative MRI from March 2014 to April 2020 in the Third Affiliated Hospital of Anhui Medical University. There were 46 cases of clear cell renal cell carcinoma (ccRCC), 20 cases of papillary renal cell carcinoma (pRCC) and 18 cases of chromophobe renal cell carcinoma (cRCC). The three-dimensional full-layer region of interest (ROI) of whole tumor was delineated on three sequences (T2WI, EN-T1WI in cortical phase and EN-T1WI in medullary phase) using 3D Slicer software, and the radiomics features were extracted from the tumor volume using Python software. The correlation analysis was used to calculate intra-group and inter-group correlation coefficient (ICC) for each feature group, and features with ICC values greater than 0.75 were considered reproducible and stable features

DOI: 10.13429/j.cnki.cjcr.2023.01.007

基金项目: 合肥市科技局科研合作项目 (YW201608080003)

通信作者: 夏春华, E-mail: xiachunhua3775@sina.com

出版日期: 2023-01-20

that could be extracted repeatedly. The lesions were randomly divided into training set and test set according to the proportion of 6 : 4, and the best texture features for each MRI sequence to identify RCC subtypes were screened using Kruskal-wallis test. Countif function was used to screen feature subsets for the best features selection of three sequences to establish the logistic regression models of T2WI and EN-T1WI cortical phase and EN-T1WI medullary phase. The AUC, sensitivity and specificity of the three subtypes of the test set in three sequences were calculated and reported.

Results There were 16 radiomics features of the three subtypes with significant differences in the three sequences. AUCs of T2WI and EN-T1WI cortical phase and EN-T1WI medullary phase sequence were 0.833, 0.895 and 0.885 in distinguishing ccRCC and pRCC, 0.822, 0.856 and 0.766 for ccRCC and cRCC, and 0.857, 0.881 and 0.857 for pRCC and cRCC. **Conclusion** Based on radiomics features obtained from MRI, T2WI and EN-T1WI cortical phase and EN-T1WI medullary phase radiomics models can well distinguish ccRCC, pRCC and cRCC, and EN-T1WI cortical phase has the best diagnostic performance.

Keywords: Renal cell carcinoma, subtypes; Magnetic resonance imaging; Radiomics features

Fund program: Scientific Research Cooperation Project of Hefei Science and Technology Bureau(YW201608080003)

肾细胞癌(renal cell carcinoma, RCC)在所有成人恶性肿瘤中占比约为2%,每年肾癌新发病例逐年增加,男性是女性的两倍^[1]。根据世界卫生组织更新的最新分类系统,最常见的RCC亚型是肾透明细胞癌(clear cell renal cell carcinoma, ccRCC)、乳头状肾细胞癌(papillary renal cell carcinoma, pRCC)和嫌色细胞肾癌(chromophobe renal cell carcinoma, cRCC),其中ccRCC在三种亚型中占比最高,约为70%~80%。与pRCC及cRCC相比,ccRCC具有更强的侵袭性,超过三分之一的患者会发生转移^[2]。RCC主要亚型的发生机制存在基本差异,主要与染色体3p缺失、VHL拷贝丢失、次级突变基因包括PBRM1、SETD2和BAP1等基因缺失导致DNA修复出现缺陷有密切关系^[3]。RCC是一种异质性疾病,其预后最重要的指标是病理分期,RCC组织学不同亚型之间的预后存在显著差异,其中5年生存率ccRCC最低(44%~69%)^[4-5]。此外,ccRCC和非ccRCC由于发生机制存在染色体缺失差异,导致三种RCC亚型对分子靶向治疗有不同的反应,尤其是在晚期不能手术的RCC患者中^[6]。因此,RCC亚型的精准确认在治疗前至关重要,可极大的提高治疗策略的准确选择和个体化精准医学的发展。本研究采用多序列磁共振成像(MRI)对三种RCC亚型进行影像组学分析。

1 对象与方法

1.1 研究对象 本回顾性研究得到了安徽医科大学第三附属医院医学伦理委员会的批准,免除受试者知情同意,批准文号2021(49)号。回顾性搜索2014年3月至2020年4月经术后组织病理学分析证实的RCC患者的病理学和放射学数据。所有患者术前均接受磁共振成像(MRI)检查(T2加权成像;EN-T1WI

皮质期和EN-T1WI髓质期)。对于ccRCC、pRCC和cRCC患者,MRI检查和手术之间的平均间隔一般不超过1周。排除标准:(1)图像存在较大伪影无法观察者;(2)既往肾肿瘤活检或手术。最终确定了84例患者,共84个肿瘤,其中46个为ccRCC,38个为非ccRCC(20个pRCC和18个cRCC)。在研究中,三种RCC亚型的比例约为2.5:1:1。

1.2 检查方法 所有的MRI检查都是在SIEMENS 1.5T MRI扫描仪上进行的。患者在仰卧位接受成像,所有MRI图像都是用专用的相控阵体线圈(8US TORSOPA)在横切面获取。腹部MRI检查包括双梯度回波同相和反相T1加权成像(T1WI)、脂肪抑制T2加权快速自旋回波成像和脂肪抑制动态对比增强T1加权梯度回波成像。(1)横向T1加权双回波同相和异相序列:重复时间/回波时间为210/2.2,4.4;视野36~44 cm;截面厚度7~8 mm;交叉间隙1 mm;矩阵256×128。(2)横向和冠状T2加权单次快速自旋回波序列:无穷大/90~105;视野36~44 cm;截面厚度4 mm;无交叉间隙;矩阵256×256;对于造影增强T1加权梯度回波成像,以0.1 mmol/kg的剂量静脉注射快速钆对比剂,注射速率为2 ml/s,然后使用电动注射器冲洗20 ml盐水。分别在17~20 s和50 s的经验延迟后获得了增强T1WI(EN-T1WI)皮质期、EN-T1WI髓质期图像。

1.3 图像分割及提取 收集患者的MRI图像后,由两名有10年经验的泌尿肿瘤放射科医师使用3D-Slicer软件分别在三个MRI序列(T2WI、EN-T1WI皮质期和EN-T1WI髓质期)上逐层手动绘制三种RCC亚型病变的三维(3D)肿瘤轮廓感兴趣区域(ROI)。为了针对观察者内和观察者间的描绘差异找到稳健的特征,并由另一位放射科主治医师进行观察者间评

估,使用组内组间相关分析计算每个特征组内组间相关系数(ICC),选取 ICC>0.75 的特征作为可重复提取的稳定特征,用于后续进一步筛选。

1.4 特征筛选与模型建立 将病灶按照 6 : 4 的比例分为训练集和测试集。使用 Kruskal-Wallis 检验筛选出每个 MRI 序列鉴别 RCC 亚型的最佳纹理特征, P<0.05 为差异有统计学意义,使用 Countif 函数对特征子集进行筛选,取三个序列的最终交集特征。在训练集及测试集进一步分析这些影像组学特征,采用 logsitic 回归模型两两之间进行分类建模。

1.5 统计学方法 采用 SPSS 26.0 软件进行数据分析。使用 Kruskal-Wallis 非参数检验分析不同 MRI 序列的影像组学特征的差异。分类资料以例表示,比较使用 χ^2 检验;计量资料以 $\bar{x}\pm s$ 表示,比较使用单因素方差分析。P<0.05 为差异有统计学意义。

2 结果

2.1 一般特征 3 组 RCC 亚型患者性别差异有统计学意义(P<0.01),年龄、肿瘤直径差异无统计学意义(P>0.05)。见表 1。

2.2 影像组学特征 每枚肿瘤病灶全层共提取 1 340 个影像特征,其中包括基本常规指标(MinV 值, MaxV 值, VolumeNum 值和 MeanV 值),形状学特征,一阶特征直方图(Median, histo_峰度, sumEntropy, HISTO_Energy)和二阶特征[灰度共生矩阵(GLCM);邻域灰度不同矩阵;灰度行程长度矩阵(GLRLM);灰度区长度矩阵(GLZLM)]等,通过降维筛选后从所检查体积的分析中提取共 16 个特征,其中一阶特征 Median、二阶特征 GLCM、灰度区域大小矩阵(GLSZM)、灰度相关矩阵(GLDM)在 T2WI、T1WI 皮质期及髓质期都有比较重要的鉴别预测价值。见表 2。

2.3 模型诊断效能分析 利用 T2WI、T1WI 皮质期及髓质期三者的交集特征,通过二元 logsitic 回归分析建立两两预测模型。首先通过两两比较 ROC 曲线评估这些交集影像组学特征的鉴别能力(表 3)。结果显示三种预测模型在鉴别 ccRCC、pRCC、cRCC 都有比较好的预测能力,其中 T1WI 皮质期预测模型较 T2WI 及 T1WI 髓质期模型效果更优,ROC 曲线下面积(AUC)均达到 0.85 以上。在区分 ccRCC 组和 pRCC 组时,T1WI 皮质期模型,训练集 AUC 达到 0.965 以上,测试集的 AUC 也达到 0.895 (95% CI: 0.757~1.000),敏感度为 86.7%,特异度为 85.7%。在区分 pRCC 组和 cRCC 组时,三期预测模型效果差距不大,AUC 均达到 0.85 以上。见图 1、图 2。

表 1 三种不同 RCC 亚型患者一般资料比较

Tab. 1 Comparison of general data of patients with three different RCC subtypes

RCC 亚型	例数	男/女(例)	年龄(岁, $\bar{x}\pm s$)	肿瘤直径(cm, $\bar{x}\pm s$)
ccRCC	46	32/14	59.5±13.4	3.9±2.0
pRCC	20	20/0	59.7±9.3	5.2±3.3
cRCC	18	12/6	54.3±13.4	4.4±1.7
χ^2/F 值		12.762	1.286	2.111
P 值		0.002	0.282	0.128

表 2 使用 Kruskal-Wallis 检验法取三个 MRI 序列的影像组学特征及 P 值

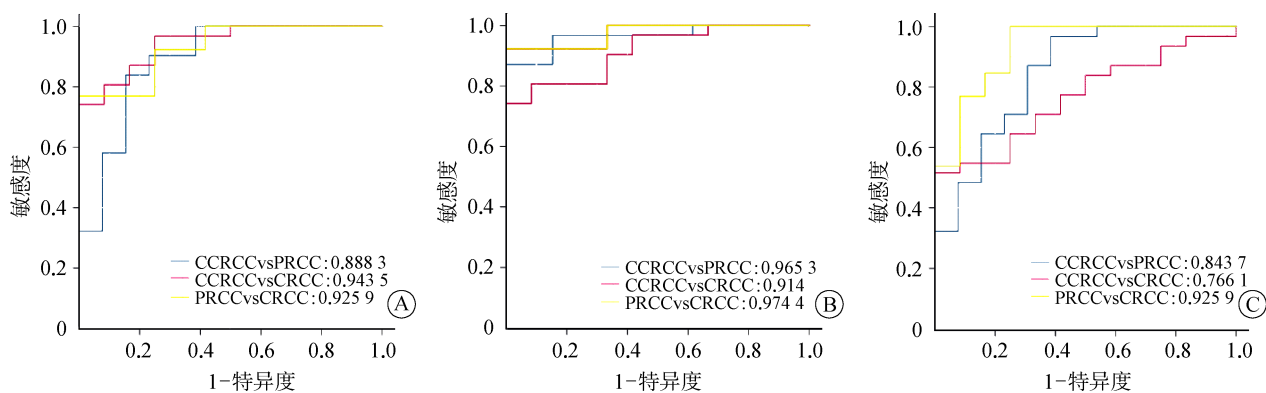
Tab. 2 The radiomics features and P values of the three MRI sequences obtained by Kruskal-Wallis test

影像组学特征名称	T2WI (P 值)	T1WI 皮质期 (P 值)	T1WI 髓质期 (P 值)
一阶特征			
firstorder_Median	0.019	0.048	0.032
二阶特征			
gradient_glcM_Cluster Prominence	<0.001	<0.001	0.012
glcM_Large Area Low Gray Level Emphasis	<0.001	<0.001	0.002
gldm_Small Dependence High Gray Level Emphasis	<0.001	<0.001	0.037
gldm_Cluster Prominence	<0.001	0.003	0.005
gldm_Large Area Emphasis	<0.001	0.003	0.021
LLL_glszm_Zone Variance	0.001	<0.001	0.013
HLL_glcM_Cluster Prominence	0.001	<0.001	0.024
LLL_glcM_Cluster Prominence	0.001	<0.001	0.024
squareroot_glcM_Cluster Prominence	0.002	0.001	0.045
squareroot_glszm_Large Area Low Gray Level Emphasis	0.002	0.001	<0.001
gradient_glszm_Large Area Low Gray Level Emphasis	0.002	0.001	<0.001
LLL_glszm_Large Area Low Gray Level Emphasis	0.004	0.003	0.002
LLL_glszm_Large Area Emphasis	0.005	<0.001	0.014
gradient_glszm_Zone Variance	0.013	<0.001	0.015
glszm_Low Gray Level Zone Emphasis	0.013	0.004	0.018

表 3 测试集影像组学模型鉴别 ccRCC、pRCC、cRCC 的诊断效能

Tab. 3 Diagnostic efficiency of radiomics model of the test set in differentiating ccRCC, pRCC and cRCC

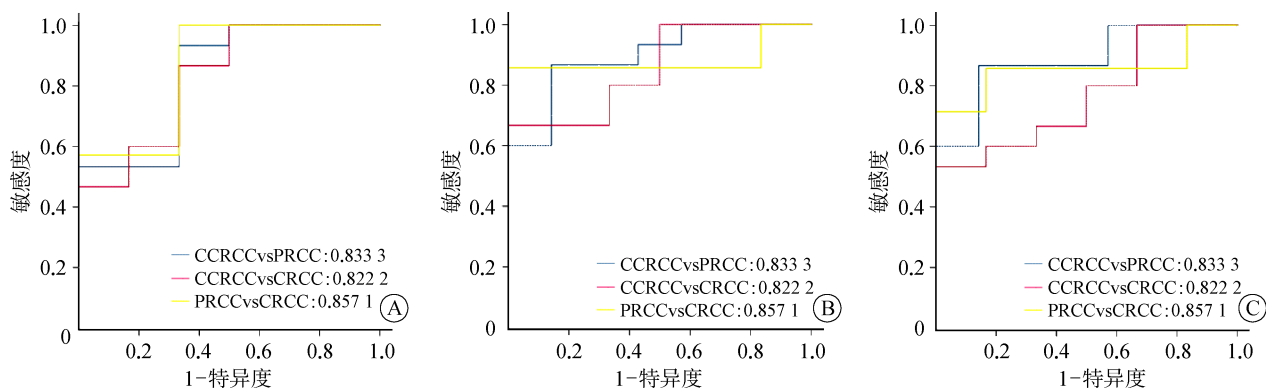
分组	序列	AUC	95% CI	敏感度 (%)	特异度 (%)
ccRCC vs pRCC	T2WI	0.833	0.623~0.994	93.3	66.7
	EN-T1WI 皮质期	0.895	0.757~1.000	86.7	85.7
	EN-T1WI 髓质期	0.885	0.741~1.000	86.7	85.7
ccRCC vs cRCC	T2WI	0.822	0.611~0.974	86.7	66.7
	EN-T1WI 皮质期	0.856	0.684~1.000	66.7	100.0
	EN-T1WI 髓质期	0.766	0.549~0.983	53.3	100.0
pRCC vs cRCC	T2WI	0.857	0.636~1.000	100.0	66.7
	EN-T1WI 皮质期	0.881	0.643~1.000	85.7	100.0
	EN-T1WI 髓质期	0.857	0.616~0.985	71.4	100.0



注:A为T2WI序列;B为EN-T1WI皮质期序列;C为EN-T1WI髓质期序列。

图1 训练集不同序列影像组学模型对鉴别 ccRCC、pRCC 和 cRCC 的 ROC 曲线

Fig. 1 ROC curves of different sequences radiomics models in the training set to discriminate ccRCC, pRCC and cRCC



注:A为T2WI序列;B为EN-T1WI皮质期序列;C为EN-T1WI髓质期序列。

图2 测试集不同序列影像组学模型对鉴别 ccRCC、pRCC 和 cRCC 的 ROC 曲线

Fig. 2 ROC curves of different sequence radiomics models in the test set to discriminate ccRCC, pRCC and cRCC

3 讨论

本研究评估了影像组学在区分 ccRCC、pRCC 和 cRCC 中的诊断价值。发现三种 RCC 亚型的某些影像特征有显著差异。基于这些影像组学特征,ROC 曲线产生了合适的 AUC、特异度和敏感度值。三个 RCC 组之间有几个有趣的显著不同的影像特征点,包括二阶特征:灰度共生矩阵 GLCM、灰度区域大小矩阵 GLSZM、灰度相关矩阵 GLDM 等,说明三种 RCC 具有明显的结构异质性。这一结果表明,基于 MRI 影像组学的方法在区分 ccRCC、pRCC 和 cRCC 方面有很好的表现。考虑到本研究中的三个序列都在工作中常规使用,可以很好的应用到临床实践中去。

先前的研究表明,基于影像学的方法允许无创区分 ccRCC 和其他亚型,基于对比增强模式、2D 纹理特征或 CT 或 MRI 中的定量参数。Young 等^[7] 和 Lee-Felker 等^[8] 研究多期增强 CT 可能有助于区分 ccRCC 与 pRCC 和 cRCC, 而 Hoang 等^[9] 和 Vargas

等^[10] 显示多期增强 MRI 也可以区分亚型。然而,由于方法的复杂性和相对较低的诊断准确性,尽管有希望,但这些影像学指标似乎对 RCC 亚型不具有病理学意义。因此有人研究影像组学对于 RCC 亚型的鉴别诊断价值,如 Chandarana 等^[11] 证明了全病灶增强直方图分析区分 ccRCC 与 pRCC 的可行性。Lubner 等^[12] 发现熵、分布直方图的标准差和阳性像素的平均值与透明细胞组织学亚型相关。Li 等^[13] 的研究表明,多期 CT 纹理分析的所有相关放射特征均可用于区分 ccRCC 和非 ccRCC。此外,近年来出现了将影像组学与基因组学相结合的研究,将病灶的影像组学特征与潜在的基因突变等遗传因素相关联^[14-15]。也有少数人使用机器学习模型评估基于 MRI 的放射组学特征在肾肿瘤中的诊断价值,如 Said 等^[16] 利用对 T2 加权成像、对比前后 T1 加权成像和 DWI 成像进行定性(信号和增强特征)和定量放射组学分析(直方图和纹理特征),研究 RCC 和肾良性肿瘤、ccRCC 与其他良恶性肾脏肿瘤、pRCC 和其他肾脏良恶性肿

瘤影像组学模型的鉴别能力,并没有很好的区分三种亚型。刘震昊等^[17]研究基于 T2WI 序列纹理分析及决策树模型对乏脂类血管平滑肌脂肪瘤与 RCC 的鉴别价值。此外有人利用 CT、MRI、PET/CT、影像组学特征和机器学习对 ccRCC 进行无创 Fuhrman 分级预测^[18-21]。如 Zhang 等^[22]利用 PET 和 PET/CT 的¹⁸F-FDG 纹理分析预测 ccRCC 病理 Fuhrman 分级,得出 SUL 模型可能是预测 ccRCC 患者 Fuhrman 分级最简单和最准确的方法。因此影像组学特征不仅可用于肾癌亚型的分型,也可用于术前评估 ccRCC Fuhrman 评分。

本研究发现, T2WI、EN-T1WI 皮质期、EN-T1WI 髓质期序列在区分 ccRCC 和 pRCC 时的 AUC 分别为 0.833、0.895 和 0.885;区分 ccRCC 和 cRCC 时的 AUC 分别为 0.822、0.856 和 0.766;区分 pRCC 和 cRCC 时的 AUC 分别为 0.857、0.881 和 0.857。三种序列在区分 ccRCC 组与 cRCC 和 pRCC 都有着较好的鉴别能力,但均以 EN-T1WI 皮质期的 AUC 值最大,这一研究结论和 Goyal 等^[23]的研究结果一致,更好的表明基于增强 MRI 的影像组学对 RCC 亚型的鉴别有着很好的能力。本研究与其他研究者的优势是使用平扫及增强 MRI 序列对三种 RCC 亚型鉴别都有显著差异的特征用于机器学习研究,而并非对每个序列提取的影像特征单独分开降维筛选用于建立影像组学模型,使用三者共同拥有的差异特征效果会更好。放射组学模型可以帮助更好地区分这些亚型,追求达到个体化精准医疗的水平。

本研究的局限性在于:(1)研究的样本量相对较小;(2)只是针对 MRI 常规的三种序列,未纳入 DWI、DKI 等功能成像序列,后续可以加入新的 MRI 序列来研究三种亚型之间的影像特征;(3)三种 RCC 病例中 pRCC 和 cRCC 相对于 ccRCC 病例数较少,可能会导致选择偏差和模型过拟合,这可以通过增加样本量和未来提取的影像组学特征的数量来改善。

综上所述,从 T2WI、EN-T1WI 皮质期和 EN-T1WI 髓质期图像中提取的影像组学特征可以帮助区分 ccRCC、pRCC 和 cRCC。影像组学模型作为区分 RCC 亚型的一种新的工具,可以真正帮助临床决策。

利益冲突 无

参考文献

[1] Gray RE, Harris GT. Renal cell carcinoma: diagnosis and manage-

ment[J]. Am Fam Physician, 2019, 99(3): 179-184.

- [2] Heyliger SO, Soliman KFA, Saulsbury MD, et al. The identification of zinc-finger protein 433 as a possible prognostic biomarker for clear-cell renal cell carcinoma [J]. Biomolecules, 2021, 11(8): 1193.
- [3] Jonasz E, Walker CL, Rathmell WK. Clear cell renal cell carcinoma ontogeny and mechanisms of lethality [J]. Nat Rev Nephrol, 2021, 17(4): 245-261.
- [4] Wang W, Cao KM, Jin SM, et al. Differentiation of renal cell carcinoma subtypes through MRI-based radiomics analysis [J]. Eur Radiol, 2020, 30(10): 5738-5747.
- [5] 刘铁钢, 马明明, 秦乃姗. 多参数 MR 扫描评价术前肾细胞癌 T 分期的临床意义 [J]. 磁共振成像, 2021, 12(7): 60-63.
- Liu TG, Ma MM, Qin NS. Multi-parameter MR scan was used to evaluate the clinical significance of T staging of renal cell carcinoma [J]. Chin J Magn Reson Imaging, 2021, 12(7): 60-63.
- [6] 盛锡楠, 郭军. 晚期肾癌: 治疗进展及展望 [J]. 协和医学杂志, 2019, 10(2): 148-151.
- Sheng XN, Guo J. Current status and prospects of the treatment of advanced renal carcinoma [J]. Med J Peking Union Med Coll Hosp, 2019, 10(2): 148-151.
- [7] Young JR, Margolis D, Sauk S, et al. Clear cell renal cell carcinoma: discrimination from other renal cell carcinoma subtypes and oncocyoma at Multiphasic multidetector CT [J]. Radiology, 2013, 267(2): 444-453.
- [8] Lee-Felker SA, Felker ER, Tan N, et al. Qualitative and quantitative MDCT features for differentiating clear cell renal cell carcinoma from other solid renal cortical masses [J]. AJR Am J Roentgenol, 2014, 203(5): W516-W524.
- [9] Hoang UN, Mojdeh Mirmomen S, Meirelles O, et al. Assessment of multiphasic contrast-enhanced MR textures in differentiating small renal mass subtypes [J]. Abdom Radiol (NY), 2018, 43(12): 3400-3409.
- [10] Vargas HA, Chaim J, Lefkowitz RA, et al. Renal cortical tumors: use of multiphasic contrast-enhanced MR imaging to differentiate benign and malignant histologic subtypes [J]. Radiology, 2012, 264(3): 779-788.
- [11] Chandarana H, Rosenkrantz AB, Mussi TC, et al. Histogram analysis of whole-lesion enhancement in differentiating clear cell from papillary subtype of renal cell cancer [J]. Radiology, 2012, 265(3): 790-798.
- [12] Lubner MG, Stabo N, Abel EJ, et al. CT textural analysis of large primary renal cell carcinomas: pretreatment tumor heterogeneity correlates with histologic findings and clinical outcomes [J]. AJR Am J Roentgenol, 2016, 207(1): 96-105.
- [13] Li ZC, Zhai GT, Zhang JH, et al. Differentiation of clear cell and non-clear cell renal cell carcinomas by all-relevant radiomics features from multiphase CT: a VHL mutation perspective [J]. Eur Radiol, 2019, 29(8): 3996-4007.
- [14] Shinagare AB, Vikram R, Jaffe C, et al. Radiogenomics of clear cell renal cell carcinoma: preliminary findings of The Cancer Genome Atlas - Renal Cell Carcinoma (TCGA-RCC) Imaging Re-

- search Group[J]. *Abdom Imaging*, 2015, 40(6): 1684-1692.
- [15] Karlo CA, di Paolo PL, Chaim J, et al. Radiogenomics of clear cell renal cell carcinoma: associations between CT imaging features and mutations[J]. *Radiology*, 2014, 270(2): 464-471.
- [16] Said D, Hectors SJ, Wilck E, et al. Characterization of solid renal neoplasms using MRI-based quantitative radiomics features[J]. *Abdom Radiol(NY)*, 2020, 45(9): 2840-2850.
- [17] 刘震昊,白旭,叶慧义,等.基于 T2WI 的纹理分析和机器学习在鉴别肾乏脂血管平滑肌脂肪瘤和肾癌中的价值[J]. *磁共振成像*, 2021, 12(2): 38-42.
- Liu ZH, Bai X, Ye HY, et al. Texture analysis and machine learning based on T2 weighted image in distinguishing renal angiomyolipoma without visible fat and renal cell carcinoma[J]. *Chin J Magn Reson Imaging*, 2021, 12(2): 38-42.
- [18] Lai SS, Sun L, Wu JL, et al. Multiphase contrast-enhanced CT-based machine learning models to predict the fuhrman nuclear grade of clear cell renal cell carcinoma[J]. *Cancer Manag Res*, 2021, 13: 999-1008.
- [19] 韩冬,于楠,张喜荣,等.增强 CT 模型及影像组学模型预测肾透明细胞癌 WHO/ISUP 分级[J]. *中国医学影像技术*, 2021, 37(4): 582-586.
- Han D, Yu N, Zhang XR, et al. Enhanced CT model and radiomics model for predicting WHO/ISUP grade of clear-cell renal cell carcinoma[J]. *Chin J Med Imaging Technol*, 2021, 37(4): 582-586.
- [20] Ding JL, Xing ZY, Jiang ZX, et al. CT-based radiomic model predicts high grade of clear cell renal cell carcinoma[J]. *Eur J Radiol*, 2018, 103: 51-56.
- [21] Stanzone A, Ricciardi C, Cuocolo R, et al. MRI radiomics for the prediction of fuhrman grade in clear cell renal cell carcinoma: a machine learning exploratory study[J]. *J Digit Imaging*, 2020, 33(4): 879-887.
- [22] Zhang LH, Zhao HY, Jiang HJ, et al. ¹⁸F-FDG texture analysis predicts the pathological Fuhrman nuclear grade of clear cell renal cell carcinoma [J]. *Abdom Radiol (NY)*, 2021, 46 (12) : 5618-5628.
- [23] Goyal A, Razik A, Kandasamy D, et al. Role of MR texture analysis in histological subtyping and grading of renal cell carcinoma: a preliminary study[J]. *Abdom Radiol(NY)*, 2019, 44(10): 3336-3349.
- 收稿日期:2022-04-29 修回日期:2022-06-11 编辑:王宇

(上接第 33 页)

- Yu Q, Wu GZ. Research progress of anti-inflammatory properties of luteolin[J]. *J Pharm Res*, 2019, 38(2): 108-111, 119.
- [13] 莫蕊辰,王妮妮,赵磊,等.基于网络药理学预测桔梗治疗支气管哮喘的作用机制[J]. *山东医药*, 2021, 61(5): 13-17.
- Mo RC, Wang WW, Zhao L, et al. Predicting the mechanism of *Platycodon grandiflorum* in treatment of bronchial asthma based on network pharmacology[J]. *Shandong Med J*, 2021, 61(5): 13-17.
- [14] 杨海娇,杨广民.血红素结合蛋白的研究进展[J]. *医学综述*, 2020, 26(13): 2534-2538.
- Yang HJ, Yang GM. Research progress of hemopexin[J]. *Med Recapitul*, 2020, 26(13): 2534-2538.
- [15] Dong C. Cytokine regulation and function in T cells[J]. *Annu Rev Immunol*, 2021, 39: 51-76.
- [16] 康敏,吴轶.血清铜蓝蛋白、血红素结合蛋白和 α 2-巨球蛋白诊断哮喘与 COPD 的价值分析[J]. *中华肺部疾病杂志(电子版)*, 2019, 12(6): 722-726.
- Kang M, Wu Y. Values of serum ceruloplasmin, hemopexin and α 2-macroglobulin in diagnosis of asthma and chronic obstructive pulmonary disease [J]. *Chin J Lung Dis Electron Ed*, 2019, 12(6): 722-726.
- [17] 杨超茅,杨志新,马晓玲.AGEs-RAGE 信号通路在糖尿病肾病中的作用机制及中医药研究进展[J]. *中医学报*, 2019, 34(9): 1864-1868.
- Yang CM, Yang ZX, Ma XL. The mechanism of AGEs-RAGE signaling pathway in diabetic nephropathy and the progress of Chinese medicine treatment[J]. *Acta Chin Med*, 2019, 34(9): 1864-1868.
- [18] 王洁,王丹丹,潘永,等.嗜酸性粒细胞、白细胞介素-23/Th17 轴及小气道功能与小儿咳嗽变异性哮喘的相关性分析[J]. *安徽医药*, 2021, 25(3): 537-540.
- Wang J, Wang DD, Pan Y, et al. Correlation between eosinophils, IL-23/Th17 axis and small airway function and pediatric cough variant asthma[J]. *Anhui Med Pharm J*, 2021, 25(3): 537-540.
- [19] 陈勤,赵金华.咳嗽变异性哮喘患儿血清 IL-17 与 IL-23 水平测定及意义[J]. *青岛大学医学院学报*, 2016, 52(6): 686-687, 691.
- Chen Q, Zhao JH. Children with cough variant asthma: detection of serum IL-17 and IL-23[J]. *Acta Acad Med Qingdao Univ*, 2016, 52(6): 686-687, 691.
- [20] 朱晓凯.咳嗽变异性哮喘中医证候分布特点研究及慢咳方对 CVA 大鼠模型 NF- κ B 信号通路的影响[D].合肥:安徽中医药大学, 2020.
- Zhu XK. Study on the distribution of TCM syndromes of cough variant asthma and the effect of MKP on NF- κ B pathway in CVA rats [D]. Hefei: Anhui University of Chinese Medicine, 2020.
- [21] 陶志清,赵铨.TNF- α 与系统性硬化病关系的研究进展[J]. *中国免疫学杂志*, 2021, 37(15): 1902-1907.
- Tao ZQ, Zhao C. Advances in relationship between TNF- α and systemic sclerosis[J]. *Chin J Immunol*, 2021, 37(15): 1902-1907.
- 收稿日期:2022-03-22 修回日期:2022-05-07 编辑:叶小舟