· 病案报道 ·

肝脏局灶性结节性增生瘤内出血并术后复发 1 例

朱彩鹏，　何敏，　黎昭君，　巢凯，　唐继红

昆明医科大学第二附属医院肝胆胰外科，云南 昆明 650101

关键词：肝脏局灶性结节性增生；出血；复发；影像学

中图分类号：R735.7　**文献标识码**：B　**文章编号**：1674－8182(2021)04－0529－03

肝脏局灶性结节性增生(focal nodular hyperplasia, FNH)是一种罕见的肝脏良性肿瘤，发病率为 0.6% ~ 3.0%，可发生于任何年龄，多见于 20 ~ 50 岁[1-3]。FNH 的病因仍未明确，常认为是肝细胞对局部血管畸形产生的增生反应，临床表现缺乏特异性，多为体检时发现肝脏实性病变，其诊断主要依靠影像学检查。FNH 自然病程发展缓慢，无恶变潜能，并发症率低[3]。本文报道 1 例以急腹症表现的 FNH 并发瘤内出血且术后 2 年余复发的罕见病例，结合相关临床诊治经过，加强临床医生对该疾病的认识。

1　病例资料

患者，男性，21 岁，因“上腹部疼痛 10 h”于 2017-07-25 入院。既往患有肺结核 1 年，长期口服异烟肼，无外伤史，有长期吸烟和饮酒史。查体：意识稍差，贫血貌，睑结膜苍白，皮肤、巩膜无黄染，心肺查体无明显异常，全腹软，上腹部压痛明显，无反跳痛及腹肌紧张。实验室检查：血常规 WBC 16.97 × 10^9/L，Hb 90 g/L；肝功能 ALT 509 U/L(正常 5 ~ 40 U/L)，AST 1 447 U/L(正常 8 ~ 40 U/L)，总胆红素不高，HBsAg(－)，抗－HCV(－)；凝血功能尚可；肿瘤标记物均为阴性。上腹部增强 CT(图 1)示：肝右叶增大，其内见片状弥漫分布的稍高密度影，边界不清，周围见低密度区域，大小约 16.5 cm × 14.3 cm，增强呈不均匀强化，其内见增粗迂曲杂乱血管，诊断为：肝右叶巨大占位性病变，多考虑动静脉畸形伴出血及血肿形成。

患者入院后一般情况差，体温 37.8 ℃，血压 89/60 mm Hg，心率 120 次/min，呼吸 25 次/min，结合影像学表现考虑肝脏肿瘤内出血，拟行经导管动脉栓塞术(transcatheter arterial embolization, TAE)先控制出血，经肝动脉造影后(图 2A)示：肝内血管远端走形紊乱，实质期见囊状、柱状瘤腔征象，但未找到明显的出血动脉。TAE 失败后患者腹痛症状仍重，在积极补液抗休克的情况下于当天行手术治疗，术中见肝脏增大，肝右叶可见约 18 cm × 16 cm 不规则肿块，突出于肝脏表面，与周围组织分界欠清，完整切除肿物后，剖开肿物呈囊实性，腔内可见大量暗红色凝血样物质，术后予相应对症支持处理，患者于 2017-08-06 恢复出院。肿物取材后病理结果(图 2B、2C)示：肝组织明显出血坏死，实质组织内可见条索状纤维结构，其间可见胆小管增生和炎细胞浸润，为 FNH 及继发改变；免疫组化：Hepa(＋)、CD34(血管＋)，Ki-67

注：腹部 CT 可见肝右叶大片状，弥漫分布的稍高密度影，周围可见低密度出血；增强后不均匀强化，部分区域不强化，其内可见粗大迂曲杂乱血管团；延迟期可见肿块呈低或等密度影；A 为平扫期；B 为增强期；C 为延迟期。

图 1　首次入院腹部 CT 平扫

DOI：10.13429/j.cnki.cjcr.2021.04.022

通信作者：唐继红，E-mail：tangjhong@163.com

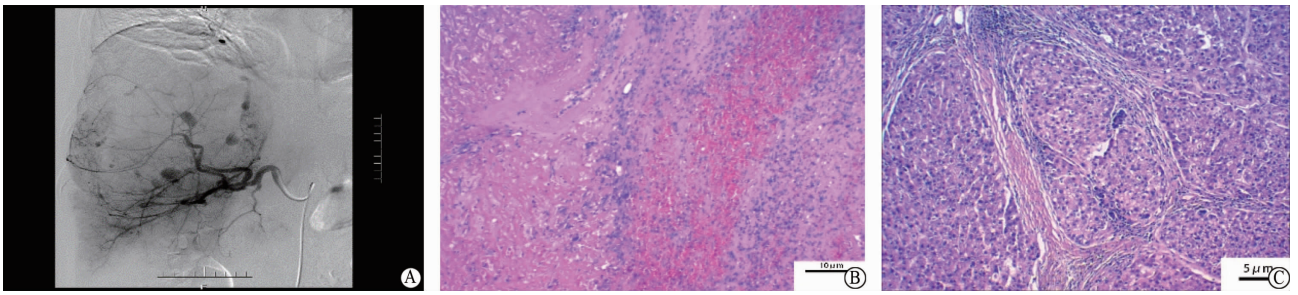

注：A 为肝动脉造影，可见肝动脉增粗、迂曲，肝右动脉多发迂曲的肿瘤血管，瘤内多发不规则片状血池染色；B 为肝组织明显出血，坏死及血肿形成（HE 染色，×100）；C 为肝小叶被纤维条索分隔成结节状，汇管区纤维化，炎细胞浸润伴胆小管生成（HE 染色，×100）。

图 2　术前肝动脉造影及术后病理 HE 染色所见

注：A 为平扫期，呈稍低密度影；B 为增强期，可见肝内多处强化灶（箭头所指）；C 为延迟期，呈等密度。

图 3　二次入院腹部 CT 平扫

（局部 +）、CK19（ +）、SMA（ −）；特殊染色结果：银染（ +）。患者术后恢复良好出院，定期返院复查，2019-08-25 行增强 CT 检查发现肝脏其他部位再次出现占位，结合影像学表现考虑 FNH 复发（图 3）。

2　讨　论

FNH 是肝实质对血管畸形的局部增生反应，属非肿瘤样增生。其发病机制和过程尚不清楚，孙健等[2]认为其病因与先天性血管畸形、口服避孕药及药物肝损伤相关。而 FNH 瘤内出血的病例，国内鲜有报道，对其出血的原因研究较少。Srinivasa 等[4]认为其特征是肝实质和血管系统的完整性受损，其原因包括合并有肝硬化时对肿瘤生长产生的压力引起肝实质的损伤，肿瘤较大或生长迅速导致内部小血管损害而引发出血以及凝血功能障碍等。本例患者肿瘤体积较大，并且存在肝内血管畸形，此外，长期口服异烟肼等抗结核药，可导致肝血管炎及肝动脉微血栓形成，这可能是其 FNH 形成和并发瘤内出血的原因。

FNH 诊断较为困难，其症状及体征不明显，实验室检查多无异常，诊断主要依靠影像学检查。B 超对 FNH 的诊断率不高，安松林等[3]通过对 78 例 FNH 患者研究后发现，MRI 对 FNH 诊断率为 80.56%，明显高于 CT（59.57%）和 B 超（19.4%）。典型的 FNH 患者多期增强 CT 多表现为：平扫呈稍低密度影，部分可见中央瘢痕结构，增强后均匀快速强化，门脉期和延迟期呈等密度或低密度影，中央瘢痕可呈延迟强化[5]。MRI 较 CT 能更好的显示 FNH 的特征，Becker 等[6]研究发现，MRI 诊断 FNH 的敏感度为 70%，特异度为 98%；其典型表现为 T1WI 呈等或低信号，T2WI 多呈高信号或等信号，增强模式与 CT 相似[7]。本例患者未行 MRI 检查，增强 CT 表现不典型，肿块内出血掩盖了 FNH 原有的影像表现，术前未能明确诊断。对于此情况，应认真阅片观察肿块内成分，寻找和观察肿瘤组织部分相对于肝实质的强化方式来做出判断。对于影像学怀疑但不能确诊的病例，病理学及组织穿刺活检诊断仍然为 FNH 诊断的“金标准”[8]。

目前对于体积小、无症状的 FNH 患者可随访观察。以下情况应积极手术切除：FNH 病灶明显增大者，增加胆汁淤积、肿瘤破裂和急性出血等并发症的风险；不具备典型特征或无法排除恶性肿瘤者；有典型压迫症状的 FNH 患者[3]。此外，赖佳明等[9]认为对于 FNH 结节 <5 cm 且有治疗愿望的患者可考虑行射频消融治疗；当病灶位于肝门附近或肿瘤巨大致手术困难时可考虑行 TAE 治疗。当并发瘤内出血时，对于肝功能正常并且肿瘤可以切除的患者，TAE 是控制出血的首选方法[10]。虽然 FNH 并发出血的情况较为少见，有文献统计约 80% 以上的 FNH 并发出血患者的病灶直径 >5 cm[2]。目前对于肿瘤直径

（下转第 533 页）

可以为开展十堰地区 SFTSV 感染流行病学调查及临床诊疗相关疾病积累宝贵的经验。

参考文献

[1] Zhan JB, Wang Q, Cheng J, et al. Current status of severe fever with thrombocytopenia syndrome in China[J]. Virol Sin, 2017, 32(1): 51 – 62.

[2] Jung IY, Choi W, Kim J, et al. Nosocomial person-to-person transmission of severe fever with thrombocytopenia syndrome[J]. Clin Microbiol Infect, 2019, 25(5): 633. e1 – 633. e4.

[3] Gowen BB, Hickerson BT. Hemorrhagic fever of bunyavirus etiology: disease models and progress towards new therapies[J]. J Microbiol, 2017, 55(3): 183 – 195.

[4] Silvas JA, Aguilar PV. The emergence of severe fever with thrombocytopenia syndrome virus[J]. Am J Trop Med Hyg, 2017, 97(4): 992 – 996.

[5] 朱娜玲,唐伟平,程明基,等. 发热伴血小板减少综合征布尼亚病毒研究进展[J]. 中国热带医学,2018,18(3):282 – 288.

[6] Niu G, Li J, Liang M, et al. Severe fever with thrombocytopenia syndrome virus among domesticated animals, China[J]. Emerg Infect Dis, 2013, 19(5): 756 – 763.

[7] 王宁,张伟,段建平,等. 发热伴血小板减少综合征神经系统受累患者的临床特征[J]. 中国感染控制杂志,2018,17(11):958.

[8] 韩亚萍,董莉,孔练花,等. 病毒载量和细胞因子在发热伴血小板减少综合征致病机制中的作用[J]. 中华传染病杂志,2014,32(9):538 – 544.

[9] 噬血细胞综合征中国专家联盟,中华医学会儿科学分会血液学组. 噬血细胞综合征诊治中国专家共识[J]. 中华医学杂志,2018,98(2):91 – 95.

[10] Liu C, Li M, Wu X, et al. Type 2 familial hemophagocytic lymphohistiocytosis in half brothers[J]. Medicine, 2018, 97(30): e11577.

[11] 葛子若,田地,陈志海. 发热伴血小板减少综合征的临床特征与分期和分型研究进展[J]. 中国医药,2020,15(7):1149 – 1152.

[12] Saijo M. Severe fever with thrombocytopenia syndrome: epidemiology, pathophysiology, and development of specific treatment and prevention measures[J]. Rinsho Ketsueki, 2018, 59(10): 2255.

[13] Tani H, Fukuma A, Fukushi S, et al. Efficacy of T-705 (Favipiravir) in the treatment of infections with lethal severe fever with thrombocytopenia syndrome virus[J]. mSphere, 2016, 1(1): e00061 – 15.

[14] Li H, Lu QB, Xing B, et al. Epidemiological and clinical features of laboratory-diagnosed severe fever with thrombocytopenia syndrome in China, 2011-17: a prospective observational study[J]. Lancet Infect Dis, 2018, 18(10): 1127 – 1137.

[15] 王平,陈启江,金伟盛,等. 血浆置换联合亚低温治疗新型布尼亚病毒感染并发脑炎一例[J]. 中华传染病杂志,2019,37(5):304 – 305.

[16] 徐瑞瑞,李军,朱传龙. 新型布尼亚病毒感染研究进展[J]. 内科急危重症杂志,2019,25(3):177 – 180.

收稿日期:2020 – 11 – 10　**修回日期**:2020 – 12 – 09　**编辑**:王海琴

(上接第 530 页)

>5 cm 的患者,是否需要手术切除仍然存在争议,但对于随访期间出现类似本例的急性腹痛及失血性休克的情况时应考虑 FNH 并发出血的可能。

FNH 为肝脏良性肿瘤,预后良好,术后复发病例少见。陈伶俐等[11]在对 173 例 FNH 患者随访过程中仅发现 2 例术后复发。本例患者术后 2 年余出现 FNH 复发,考虑其复发原因可能与肝内原本畸形的动脉或手术后肝内血流动力学变化、导致肝细胞内氧供变化相关[12]。

参考文献

[1] Bieze M, Busch ORC, Tanis PJ, et al. Outcomes of liver resection in hepatocellular adenoma and focal nodular hyperplasia[J]. HPB, 2014, 16(2): 140 – 149.

[2] 孙健,王捷. 肝脏局灶性结节性增生诊断及规范化治疗[J]. 中国实用外科杂志,2013,33(9):742 – 745.

[3] 安松林,赵爱民,荣维淇,等. 肝脏局灶结节性增生的临床诊治分析[J]. 中华普通外科杂志,2019,34(5):453 – 454.

[4] Srinivasa S, Lee WG, Aldameh A, et al. Spontaneous hepatic haemorrhage: a review of pathogenesis, aetiology and treatment[J]. HPB, 2015, 17(10): 872 – 880.

[5] 贾昌俊,戴朝六,卜献民,等. 肝脏局灶性结节性增生 21 例的诊断与治疗[J]. 中国普外基础与临床杂志,2013,20(5):553 – 554.

[6] Becker YT, Raiford DS, Webb L, et al. Rupture and hemorrhage of hepatic focal nodular hyperplasia[J]. Am Surg, 1995, 61(3): 210 – 214.

[7] 孙建宇,谢昆,田孝东,等. 肝脏局灶性结节性增生的诊断与治疗[J]. 中华普通外科杂志,2012,27(4):292 – 294.

[8] Roncalli M, Sciarra A, Tommaso LD. Benign hepatocellular nodules of healthy liver: focal nodular hyperplasia and hepatocellular adenoma[J]. Clin Mol Hepatol, 2016, 22(2): 199 – 211.

[9] 赖佳明,罗煊,冯仕庭,等. 肝脏局灶性结节增生的诊疗策略[J]. 中国普外基础与临床杂志,2017,24(5):529 – 532.

[10] Nykänen T, Peltola E, Sallinen V, et al. Transcatheter arterial embolization in hepatic tumor hemorrhage[J]. Scand J Gastroenterol, 2019, 54(7): 917 – 924.

[11] 陈伶俐,纪元,许建芳,等. 肝脏局灶结节性增生 238 例临床病理分析[J]. 中华病理学杂志,2011,40(1):17 – 22.

[12] Chung E, Park CH, Kim J, et al. Recurrence of multiple focal nodular hyperplasia in a young male patient[J]. Korean J Gastroenterol, 2014, 64(1): 49 – 53.

收稿日期:2020 – 09 – 09　**修回日期**:2020 – 11 – 01　**编辑**:王国品