

腭咽后区 MRI 测量参数对 OSAHS 患者 上气道形态的评估

秦琛琛, 孟致辉, 焦振华

咸阳市中心医院 MRI 室, 陕西 咸阳 712000

摘要: **目的** 分析腭咽后区磁共振成像(MRI)测量参数对阻塞性睡眠呼吸暂停低通气综合症(OSAHS)患者的上气道形态的评估价值。**方法** 选择 2016 年 5 月至 2017 年 12 月就诊于咸阳市中心医院呼吸睡眠科 OSAHS 的 91 例患者,按照病情程度分为轻度组(23 例)、中度组(23 例)、重度组(45 例)三组。分析三组患者正压通气治疗时腭咽后区 MRI 测量参数。**结果** 重度组 OSAHS 患者的单一部位阻塞发生率低于轻度组、中度组($P < 0.01$),腭咽合并舌咽部阻塞、软腭肥厚、过长及悬雍垂后坠、腭扁桃体肥大发生率明显高于轻度组、中度组($P < 0.05, P < 0.01$)。三组 OSAHS 患者腭咽后区气道最小截面积、气道横径和气道前壁厚度、气道构成比比较差异有统计学意义($P < 0.05, P < 0.01$),气道矢径、气道侧壁厚度、气道后壁厚度比较无统计学差异($P > 0.05$)。轻度组 OSAHS 患者 AHI 值与气道矢径呈负相关,与气道构成比呈正相关($P < 0.05$)。中度组 AHI 与气道前壁软组织厚度、气道构成比呈正相关($P < 0.05$)。重度组 AHI 与气道截面积、气道横径呈负相关,与气道前壁软组织厚度、气道构成比呈正相关($P < 0.05$)。三组 OSAHS 患者体重、BMI 和颌下脂肪厚度比较差异均有统计学意义($P < 0.01$);重度组 OSAHS 患者体重、BMI 及颌下脂肪厚度明显大于中度组和轻度组。**结论** MRI 影像学测量参数对 OSAHS 患者的上气道进行形态学分析可客观评价患者上气道阻塞平面及阻塞成因,有重要定位诊断价值。

关键词: 阻塞性睡眠呼吸暂停低通气综合征; 腭咽后区; 磁共振成像; 持续正压通气

中图分类号: R 766 R 445.2 **文献标识码:** B **文章编号:** 1674-8182(2019)02-0216-04

Clinical value of MRI measurement parameters in posterior pharyngeal area for positive pressure ventilation in the treatment of OSAHS

QIN Chen-chen, MENG Zhi-hui, JIAO Zhen-hua

MRI Examination Room, Xianyang Central Hospital, Xianyang, Shaanxi 712000, China

Abstract: Objective To analyze the evaluation of measuring parameters of retropharyngeal magnetic resonance imaging (MRI) for upper airway morphology in patients with obstructive sleep apnea-hypopnea syndrome (OSAHS). **Methods** Ninety-one OSAHS patients treated in Xianyang Central Hospital from May 2016 to December 2017 were selected and divided into mild OSAHS group ($n = 23$), moderate OSAHS group ($n = 23$) and severe OSAHS group ($n = 45$) according to the severity of disease. The parameters of MRI measurement in the posterior palatopharyngeal region during positive pressure ventilation were analyzed in three groups. **Results** The incidence of single site obstruction in severe OSAHS group was lower than those in mild and moderate OSAHS groups ($P < 0.01$). The incidence of palatopharynx and glossopharyngeal obstruction, hypertrophy and hyperextension of soft palate, uvula falling back and palatal tonsil hypertrophy in severe OSAHS group was significantly higher than those in mild and moderate OSAHS groups ($P < 0.05, P < 0.01$). There were significant differences in the minimum cross-sectional area, transverse diameter, anterior airway wall thickness and composition ratio in airway in the posterior velopharyngeal area among three groups ($P < 0.05, P < 0.01$). There were no significant differences in airway sagittal diameter, lateral and posterior airway wall thickness ($P > 0.05$). Apnea hypopnea index(AHI) value of OSAHS patients in mild group was negatively correlated with airway sagittal diameter and positively correlated with airway composition ratio ($P < 0.05$). In moderate group, AHI was positively correlated with anterior airway wall soft tissue thickness and airway composition ratio ($P < 0.05$). In severe group, AHI was negatively correlated with airway cross-sectional area and airway cross-sectional diameter and positively correlated with anterior airway soft tissue thickness and airway composition ratio ($P < 0.05$). The body weight, body mass index (BMI) and submandibular

fat thickness of OSAHS patients in severe group were significantly higher than those in moderate and mild groups ($P < 0.01$). **Conclusions** Morphological analysis of MRI measure parameters can objectively evaluate the obstruction plane and causes of upper airway for OSAHS patients. It has important value in localization diagnosis.

Key words: Obstructive sleep apnea hypopnea syndrome; Posterior pharyngeal region; Magnetic resonance imaging; Continuous positive pressure ventilation

阻塞性睡眠呼吸暂停低通气综合征 (OSAHS) 是一种常见的睡眠呼吸障碍性疾病,可引起高血压、缺血性心脏病、终末期肾病、认知功能障碍和行为异常等多系统相关疾病^[1-2]。睡眠呼吸暂停低通气指数 (AHI) 为 OSAHS 定性诊断依据。早前研究认为 OSAHS 重要的病理学基础是上呼吸道解剖性狭窄,表现为其解剖形态学异常^[3-4]。通过 CT 及 MRI 等技术测量出 OSAHS 患者的上气道腭咽部各区域影像解剖学参数均小于正常人群,提示以上参数对 OSAHS 病情严重程度存在较大的诊断价值^[5]。故本研究通过 MRI 扫描参数对 OSAHS 患者的腭咽后区形态观察,分析不同程度的睡眠呼吸参数,寻找上气道影像学测量方法,定量判断阻塞程度。

1 资料与方法

1.1 一般资料 选择 2016 年 5 月至 2017 年 12 月就诊于咸阳市中心医院呼吸睡眠科,经多导睡眠图监测诊断 OSAHS 患者 91 例。纳入标准:(1) 年龄 30 ~ 70 岁;(2) 患者及其家属签署知情同意书,并通过本院伦理委员会批准;(3) 鼻咽部气道良好,无显著疾病者。排除标准:(1) 中枢性及混合型睡眠呼吸暂停,影响呼吸功能;(2) 咽腔肿瘤和咽腔手术病史;(3) 甲状腺功能异常、肢体肥大症者;(4) 合并慢性心、肺功能障碍者。将 OSAHS 患者按照病情程度分为轻度组 (23 例)、中度组 (23 例) 和重度组 (45 例) 3 组。其中,轻度组中男 18 例,女 5 例;年龄 34 ~ 67 (55.29 ± 4.29) 岁;中度组中男 16 例,女 7 例;年龄 35 ~ 65 (54.87 ± 4.53) 岁;重度组中男 34 例,女 11 例;年龄 36 ~ 68 (56.12 ± 5.11) 岁。三组患者基线资料比较差异无统计学意义 ($P > 0.05$),有可比性。

1.2 OSAHS 诊断及分级标准 按参考文献 [6] 标准,以多导睡眠监测所得 AHI ≥ 5 次/h 诊断为 OSAHS。5 次/h ≤ AHI < 15 次/h 为轻度,15 次/h ≤ AHI < 30 次/h 为中度,AHI ≥ 30 次/h 为重度。

1.3 测量方法 采用飞利浦 Achieva 1.5T MRI 扫描仪,18 通道阵列线圈,梯度场强 40 Mt/M,切换率 150 T · m⁻¹ · s⁻¹。患者取仰卧体位,扫描前告知患者配合检查应该注意的相关事项 (勿讲话,呼吸平稳,勿做吞咽动作,保持清醒);患者双侧下颌角连线与定

位线以及面中线与矢状线相重叠。扫描参数:T1 加权成像 (T1WI) TR/TE = 623 ms/8.0 ms,矩阵 168 × 192,扫描时间 01:12 min。T2WI:TR/TE = 3 633 ms/120 ms,矩阵 176 × 193,扫描时间 01:12 min;视野 160 mm × 251 mm,激励次数 2 次,层厚 4.5 mm,层间距 0.45 mm。扫描范围:矢状位对两侧下颌骨内缘之间的范围进行连续扫描,横断面自气管入口至鼻咽顶端水平。腭咽部测量参数:腭咽部最小气道截面积、气道 (横径,矢径)、壁旁软组织厚度 (气道前、后、两侧)、气道构成比 (气道前壁软组织厚度/气道前壁软组织 + 气道矢径)。同时在 T1WI 矢状位图像过寰枢关节正中层面,测量颌下脂肪最厚处。

1.4 图像后处理 由两名高年资 MR 诊断医师应用东软医学影像系统工作站 Functool 功能软件包对扫描图像做出诊断并测量。显示扫描图像,固定窗尺寸,测量上气道腭咽部参数等直线数值,横径与矢径成 90° 角的直线。借助用影像工作站面积测量软件手动画出上气道轴位截面积范围后并测量,每个数值测量 3 次,取平均值。

1.5 统计学方法 采用 SPSS 22.0 软件进行统计分析,计数资料以例 (%) 表示,采用 χ^2 检验。计量资料以 $\bar{x} \pm s$ 表示,两组间比较采用 t 检验,多组间比较采用方差分析。相关性分析采用 Pearson 相关分析。 $P < 0.05$ 为差异有统计学意义。

2 结果

2.1 三组 OSAHS 患者气道阻塞部位情况及解剖腭咽平面狭窄因素比较 重度组 OSAHS 患者的单一部位阻塞发生率低于轻度组、中度组 ($P < 0.01$),腭咽合并舌咽部阻塞、软腭肥厚、过长及悬雍垂后坠、腭扁桃腺肥大发生率明显高于轻度组、中度组 ($P < 0.05$, $P < 0.01$)。见表 1、图 1。

2.2 三组 OSAHS 患者腭咽平面测量参数比较 三组 OSAHS 患者腭咽后区气道最小截面积、气道横径和气道前壁厚度、气道构成比比较有统计学差异 ($P < 0.05$, $P < 0.01$),气道矢径、气道侧壁厚度、气道后壁厚度比较无统计学差异 ($P > 0.05$)。见表 2、图 2。

2.3 三组 OSAHS 患者 AHI 值与腭咽平面各测量值相关性分析 轻度组 OSAHS 患者 AHI 值与气道矢

径呈负相关,与气道构成比呈正相关($P < 0.05$)。中度组 AHI 与气道前壁软组织厚度、气道构成比呈正相关($P < 0.05$)。重度组 AHI 与气道截面积、气道横径呈负相关,与气道前壁软组织厚度、气道构成比呈正相关($P < 0.05$)。见表 3、图 1。

2.4 三组 OSAHS 患者身高、体重、体质指数(BMI)与颌下脂肪厚度比较 三组 OSAHS 患者体重、BMI 和颌下脂肪厚度比较差异均有统计学意义($P < 0.01$);重度组 OSAHS 患者体重、BMI 及颌下脂肪厚度明显大于中度组和轻度组。见表 4、图 3。

表 2 三组 OSAHS 患者腭咽平面测量参数比较 ($\bar{x} \pm s$)

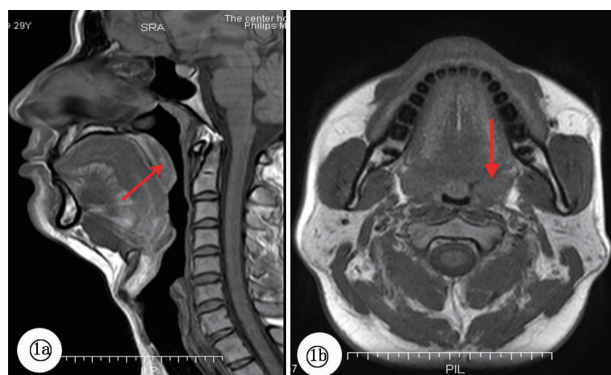
组别	例数	最小截面积 (mm ²)	气道横径 (mm)	气道矢径 (mm)	气道前壁厚度 (mm)	气道侧壁厚度 (mm)	气道后壁厚度 (mm)	气道构成比
轻度组	23	35.93 ± 12.94	11.67 ± 6.48	6.81 ± 2.10	61.24 ± 5.80	42.86 ± 12.21	6.75 ± 2.33	0.63 ± 0.03
中度组	23	33.63 ± 12.05	12.58 ± 5.20	5.81 ± 1.69	61.76 ± 6.17	39.17 ± 2.29	6.93 ± 2.04	0.82 ± 0.04
重度组	45	22.98 ± 8.70	6.25 ± 3.38	5.98 ± 2.22	65.75 ± 7.77	43.26 ± 7.25	7.87 ± 2.04	0.92 ± 0.03
F 值		13.91	17.30	1.63	4.30	2.09	2.74	595.40
P 值		0.00	0.00	0.20	0.02	0.13	0.07	0.00

表 3 OSAHS 患者 AHI 与腭咽平面各测量值的相关性

参数	轻度组(n=23)		中度组(n=23)		重度组(n=45)	
	r 值	P 值	r 值	P 值	r 值	P 值
气道截面积	-0.11	0.65	-0.18	0.17	-1.02	0.00
气道横径	0.74	0.05	-0.15	0.17	-0.14	0.03
气道矢径	-1.66	0.02	-0.03	0.15	-0.52	0.77
气道前壁软组织厚度	0.28	0.18	0.49	0.01	0.68	0.01
气道侧壁软组织厚度	-0.13	0.27	-0.23	0.41	0.11	0.79
气道后壁软组织厚度	0.39	0.46	0.10	0.45	2.31	0.07
气道构成比	0.39	0.02	10.74	0.01	1.17	0.02

表 4 三组 OSAHS 患者身高、体重、BMI、颌下脂肪厚度比较 ($\bar{x} \pm s$)

组别	例数	身高 (cm)	体重 (kg)	BMI (kg/m ²)	颌下脂肪厚度 (mm)
轻度组	23	172.70 ± 7.00	74.00 ± 11.97	24.61 ± 2.88	13.30 ± 2.92
中度组	23	168.61 ± 7.04	72.52 ± 9.86	25.40 ± 3.12	14.01 ± 2.41
重度组	45	170.58 ± 6.31	86.30 ± 11.57	29.67 ± 4.11	15.61 ± 3.10
F 值		2.16	15.32	19.39	5.53
P 值		0.12	0.00	0.00	0.01



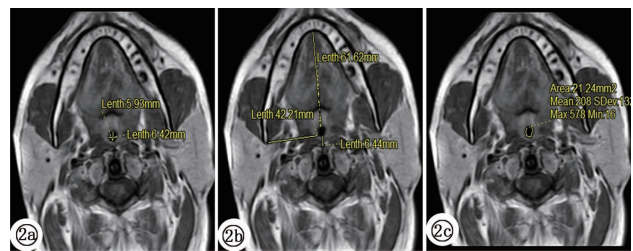
注:1a:矢状面;1b:横断面。清醒状态下,患者软腭明显增厚,腭咽平面气道狭窄,矢径明显减小(红色箭头示)。

图 1 软腭增厚的 OSAHS 患者上气道矢状面及腭咽平面横断面

表 1 三组 OSAHS 患者气道阻塞部位情况及解剖腭咽平面狭窄因素比较 例(%)

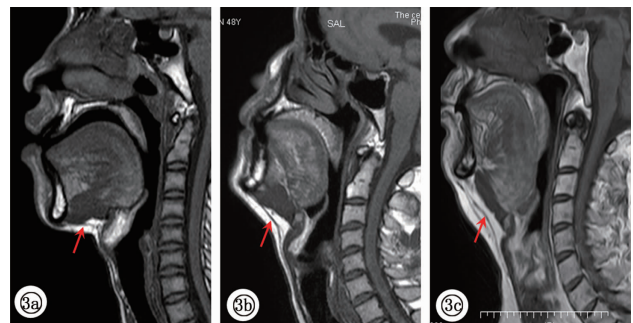
组别	例数	单一部位	腭咽合并	软腭肥厚、过长	腭扁桃
		阻塞	舌咽部阻塞	及悬雍垂后坠	肥大
轻度组	23	15(65.22) ^b	8(34.78) ^b	17(73.91) ^a	6(26.09) ^b
中度组	23	5(21.73) ^b	18(78.26) ^b	17(73.91) ^a	11(47.82) ^b
重度组	45	0	45(100.00)	43(95.55)	34(75.55)

注:与重度组比较,^a $P < 0.05$,^b $P < 0.01$ 。



注:2a:为腭咽区气道横径及矢径的测量;2b:为腭咽区气道前壁、侧壁、后壁软组织厚度的测量;2c:为腭咽区气道最小截面积测量。

图 2 腭咽区 OSAHS 患者上气道 MRI 测量



注:3a:轻度 OSAHS 患者颌下脂肪厚度(红色箭头示);3b:中度 OSAHS 患者颌下脂肪厚度(红色箭头示);3c:重度 OSAHS 患者颌下脂肪厚度(红色箭头示)。

图 3 三组 OSAHS 患者上气道 MRI 矢状位颌下脂肪厚度比较

3 讨论

OSAHS 定位检查依靠上气道形态学检查,而多排螺旋 CT 扫描放射线损害大,扫描时间不宜过长。MRI 检查安全、无放射性损害,有较好的软组织分辨能力,并能多方位呈现整个上气道的形态结构,能较准确地判定阻塞的情况^[7]。

OSAHS 病因复杂存在相互交叉的因素影响其进展^[8]。Gilardini 等^[9]研究显示,OSAHS 患者腭咽、舌咽和下咽部平面气道周围软组织的厚度,气道内径线如矢状径、横径均与本病的发生密切相关。本研究表明,三组 OSAHS 患者腭咽后区气道横径和气道前壁软组织厚度、气道最小截面积、气道构成比比较有显著差异,且重度 OSAHS 患者的软腭肥厚明显高于轻度、中度患者,说明 OSAHS 患者病情分度越重,腭咽平面气道越狭窄,腭咽平面气道横径越小,气道前壁软组织越厚^[10]。近年来,鼻咽喉镜联合超快速 MRI 可有效观察 OSAHS 患者咽壁周围软组织,随着病情加重,咽壁周围软组织越厚,腭后区塌陷程度越重,相应气道面积越小^[11-12],本研究结果与其类似。研究显示,轻度 OSAHS 患者气道矢径越小,患者的 AHI 值越大,气道前壁软组织越厚,呼吸暂停低通气次数发生越频繁,患者病情越重。气道截面积越小,患者睡眠中每小时呼吸暂停和低通气的次数之和越大^[13];气道横径越小,睡眠时每小时呼吸暂停低通气发生越频繁,病情越重;所有 OSAHS 患者的气道前壁占据整个气道比例越大,患者 AHI 值越高^[14]。

有学者分析 OSAHS 患者的上气道咽腔形态学改变,认为腭咽平面是 OSAHS 患者的主要阻塞平面^[15]。本研究表明,重度 OSAHS 患者的单一部位阻塞发生率低于轻度、中度患者,腭咽合并舌咽部阻塞、软腭肥厚、过长及悬雍垂后坠、腭扁桃体肥大引起腭咽平面狭窄发生率明显高于轻度、中度患者。有研究显示,OSAHS 患者同时合并舌咽平面阻塞占 30%~50%^[16],而本研究结果略高于此结果,提示大多数 OSAHS 患者腭咽平面易发生阻塞,同时也会合并多个平面狭窄或闭塞。随着 OSAHS 患者病情加重,合并腭咽部阻塞的概率上升。

50% 肥胖者可发生 OSAHS^[17],而 BMI 为其预测关键指标,BMI 值越大 OSAHS 患者气道狭窄甚至闭塞的风险越高。本研究表明,三组 OSAHS 患者体重、BMI 和颌下脂肪厚度比较差异明显,而重度 OSAHS 患者体重、BMI 及颌下脂肪厚度明显大于中度、轻度患者。故减轻超重 OSAHS 人群体重能降低 OSAHS 严重程度^[18]。

综上所述,OSAHS 发病机理复杂,受到多种病因和危险因素影响,随着病情分度加重,OSAHS 患者同时合并腭咽部及舌咽部多部位阻塞发生率上升。借助 MRI 影像学测量参数分析 OSAHS 患者的上气道形态学,能客观评价患者气道阻塞平面及程度。

参考文献

[1] 吴莉,王继群,唐智,等. 重度阻塞性睡眠呼吸暂停低通气综合

征合并高血压对心脏结构和功能的影响[J]. 中国临床研究, 2016,29(4):536-538.

- [2] 白志冬,孟宪栋,魏千程,等. 阻塞性睡眠呼吸暂停低通气综合征辨证治疗研究概述[J]. 环球中医药,2016,9(5):641-644.
- [3] Dudoignon B, Amaddeo A, Frapin A, et al. Obstructive sleep apnea in Down syndrome: benefits of surgery and noninvasive respiratory support[J]. Am J Med Genet A, 2017, 173(8):2074-2080.
- [4] 李铮,鲜军舫,叶京英,等. 阻塞性睡眠呼吸暂停低通气综合征患者自然睡眠时上气道及相关结构电影磁共振测量研究[J]. 中国耳鼻咽喉头颈外科,2016,23(4):196-200.
- [5] 徐庆庆,李向阳. 阻塞性睡眠呼吸暂停低通气综合征研究进展[J]. 实用医院临床杂志,2016,13(1):138-141.
- [6] 中华医学会呼吸病学分会睡眠呼吸障碍学组. 阻塞性睡眠呼吸暂停低通气综合征诊治指南[J]. 中华结核和呼吸杂志,2012,35(1):9-12.
- [7] 李飞燕,况九龙. 阻塞性睡眠呼吸暂停低通气综合征的异质性及其临床分型研究进展[J]. 山东医药,2016,56(22):98-101.
- [8] 闫芳,夏宇,贺家勇,等. 阻塞性睡眠呼吸暂停低通气综合征患者气道炎症及气管壁厚度变化[J]. 中国全科医学,2016,19(5):529-532.
- [9] Gilardini L, Lombardi C, Redaelli G, et al. Effect of continuous positive airway pressure in hypertensive patients with obstructive sleep apnea and high urinary metanephrines[J]. J Hypertens, 2018, 36(1):199-204.
- [10] 刘文君,于雪莹,吕丹,等. 不同性别阻塞性睡眠呼吸暂停低通气综合征患者与上气道影像学相关性的研究[J]. 山东大学耳鼻喉眼学报,2017,31(4):54-59.
- [11] 肖水芳,贾俊晓,张俊波. 阻塞性睡眠呼吸暂停低通气综合征治疗进展[J]. 临床耳鼻咽喉头颈外科杂志,2016,30(24):1909.
- [12] 姜晶,周秀梅. 持续气道正压通气在阻塞性睡眠呼吸暂停低通气综合征合并冠心病治疗中的作用观察[J]. 中国药师,2016,19(6):1105-1107.
- [13] 田旭,霍红,李五一,等. 内镜检查及上气道压力测定对阻塞性睡眠呼吸暂停低通气综合征患者上气道的评估价值[J]. 山东大学耳鼻喉眼学报,2016,30(5):29-32.
- [14] 陆华东,冯学仁,华锋,等. 中重度阻塞性睡眠呼吸暂停低通气综合征患者经鼻持续气道正压通气治疗后近期生活质量研究[J]. 中国临床保健杂志,2016,19(4):349-351.
- [15] 张博薇,彭德昌,粟丽,等. 阻塞性睡眠呼吸暂停低通气综合征对上气道咽侧壁及腭腺和颌下脂肪的影响[J]. 中国全科医学,2017,20(3):314-317.
- [16] Shi L, Wang H, Wei L, et al. Pharyngeal constrictor muscle fatty change may contribute to obstructive sleep apnea-hypopnea syndrome: a prospective observational study[J]. Acta Otolaryngol, 2016,136(12):1285-1290.
- [17] 高兴,李文章. 阻塞性呼吸暂停综合征对冠心病患者糖代谢及氧化低密度脂蛋白胆固醇水平的影响[J]. 医学综述,2016,22(8):1579-1582.
- [18] 黄祥亚,李雄英,何添标,等. 肥胖与阻塞性睡眠呼吸暂停低通气综合征的关系研究[J]. 实用心脑血管病杂志,2016,24(1):79-81.

收稿日期:2018-05-10 编辑:王娜娜