

· 临床研究 ·

新辅助化放疗联合手术治疗局部晚期食管癌 30 例

周凯^{1,2}, 王伟¹, 相加庆³

1. 南京医科大学第一附属医院胸外科, 江苏 南京 210029;

2. 扬州市江都人民医院胸外科, 江苏 扬州 225200; 3. 复旦大学附属肿瘤医院胸外科, 上海 200030

摘要: **目的** 探讨新辅助化放疗联合手术治疗局部晚期食管癌的安全性及可行性。**方法** 将 2013 年 1 月至 12 月在复旦大学附属肿瘤医院胸外科收治的 60 例局部晚期食管癌患者随机分为联合治疗组和单手术组, 每组 30 例, 联合治疗组行新辅助化放疗联合手术治疗, 单手术组单纯行手术治疗。对比两组患者术中、术后的临床资料及预后状况。**结果** 联合治疗组和单手术组的淋巴结转移率分别为 26.67% 和 53.33%, 淋巴结转移度分别为 3.65% 和 7.24%, R0 切除率分别为 96.67% 和 73.33%, 组间比较差异均有统计学意义 (P 均 < 0.05)。两组手术时间、术中出血量、术后住院时间、并发症发生率差异无统计学意义 (P 均 > 0.05)。联合治疗组和单手术组的中位生存期分别为 36 个月和 13 个月, 差异有统计学意义 ($P < 0.05$)。**结论** 新辅助化放疗联合手术治疗能够更加彻底的对局部晚期食管癌患者进行根治性治疗, 改善患者的生存预后, 不增加手术的并发症, 提高疗效。

关键词: 食管癌; 新辅助化放疗; 手术治疗; 局部晚期; 淋巴结转移; R0 切除

中图分类号: R 735.1 R 453 文献标识码: B 文章编号: 1674-8182(2018)10-1375-04

Neoadjuvant chemoradiotherapy combined with surgery in treatment of locally advanced esophageal cancer: a report of 30 cases

ZHOU Kai*, WANG Wei, XIANG Jia-qing

* Department of Thoracic Surgery, the First Affiliated Hospital of Nanjing Medical University, Nanjing, Jiangsu 210029, China

Corresponding author: WANG Wei, E-mail: wangwei-doctor@163.com

Abstract: **Objective** To explore the feasibility and safety of neoadjuvant chemoradiotherapy combined with surgery in the treatment of locally advanced esophageal carcinoma. **Methods** Sixty patients with locally advanced esophageal carcinoma who received treatment at Fudan University Shanghai Cancer Center from January to December 2013 were randomly divided into combined treatment group and operation alone group ($n = 30$, each). The neoadjuvant chemoradiotherapy combined with surgical treatment was performed in combined treatment group, while single surgical treatment was performed in operation alone group. The intraoperative and postoperative clinical features and prognosis were compared between two groups. **Results** There were significant differences in lymph node metastasis rates (26.67% vs 53.33%), degrees of lymph node metastasis (3.65% vs 7.24%) and R0 resection rates (96.67% vs 73.33%) between combined treatment group and operation alone group (all $P < 0.05$). There were no significant differences in operative time, intraoperative blood loss, postoperative hospitalization time and incidence of complications between two groups (all $P > 0.05$). The median survival time of the combined treatment group and the operation alone group was 36 months and 13 months, respectively, and there was significant difference between two groups ($P < 0.05$). **Conclusions** For patients with local advanced esophageal cancer, neoadjuvant chemoradiotherapy combined with surgery can be a more radical treatment and improve the survival status and prognosis without increasing the complications of operation compared with traditional surgery alone. It has a positive role and combined treatment significance in the curative efficacy.

Key words: Esophageal carcinoma; Neoadjuvant chemoradiotherapy; Surgery therapy; Locally advanced; Lymph node metastasis; R0 resection

食管癌是全球发病率较高的恶性肿瘤之一^[1], 我国的食管癌发病率为 21.17/10 万, 明显高于世界

平均水平^[2]。目前相当部分患者就诊时已经处于局部晚期, 单纯手术治疗效果不理想, 整体预后差^[3]。

为了提高局部晚期食管癌患者的生存率,多年来临床上各种联合外科手术、化疗和放射治疗的综合治疗策略均在尝试使用。近年来,有学者提出新辅助化疗联合手术可以进一步提高局部晚期食管癌患者的预后。但是目前对于此类治疗的安全性和中远期效果仍然存在争议。本研究选取 60 例复旦大学附属肿瘤医院胸外科收治的局部晚期食管癌患者,分析新辅助化疗联合手术治疗的疗效及预后。

1 资料与方法

1.1 一般资料 选取 2013 年 1 月至 12 月间在复旦大学附属肿瘤医院胸外科收治的 60 例局部晚期食管癌患者。所有患者术前常规行胃镜、上消化道钡餐、胸部增强 CT 及颈部彩超检查。(1)入组标准:内镜活检均确诊为食管鳞状细胞癌;病灶位于胸段食管;术前分期为局部晚期($cT_{3-4}N_{0-2}M_0$, TNM 分期第七版);未接受过前期治疗;年龄 < 75 周岁。(2)排除标准:肿瘤远处转移;骨髓、肾脏、肝脏功能不全;严重心肺功能障碍无法耐受手术;有其他手术禁忌证。(3)医学伦理学问题:受试者及其家属签署同意参与研究的知情同意书;依据临床指南的相关原则充分保障受试者的治疗安全;对患者诊疗记录进行保密,保护受试者的隐私权。

1.2 受试者分组 入组患者按照随机数字表法分为联合治疗组和单手术组,各 30 例。联合治疗组男性 26 例,女性 4 例;年龄 53 ~ 68 岁,平均 58.6 岁;肿瘤部位:胸上段 6 例,胸中段 22 例,胸下段 2 例;肿瘤浸润深度: cT_3 16 例, cT_4 14 例;肿瘤直径:(5.7 ± 1.8)cm;淋巴结转移情况: cN_0 8 例, cN_1 16 例, cN_2 6 例。单手术组男性 23 例,女性 7 例;年龄 54 ~ 72 岁,平均 61.9 岁;肿瘤部位:胸上段 5 例,胸中段 20 例,胸下段 5 例;肿瘤浸润深度: cT_3 17 例, cT_4 13 例;肿瘤直径:(6.1 ± 1.4)cm;淋巴结转移情况: cN_0 11 例, cN_1 14 例, cN_2 5 例。两组患者基本资料对比差异无统计学意义(P 均 > 0.05),有可比性。

1.3 治疗方法 本研究中涉及的治疗方法具体如下。(1)化疗方案:采用多西他赛 + 奈达铂方案,第一天多西他赛 75 mg/m^2 静脉滴注,第二天奈达铂 80 mg/m^2 静脉滴注。(2)放疗方案:采用 6MV X 射线进行三维适形放疗,靶区包括原发肿瘤、阳性淋巴结及相应淋巴引流区,吻合口位置不照,总剂量 41.4 Gy,常规分割,每次 1.8 Gy,每周 5 次,总共 31 d。(3)手术方式:病灶位于胸上段者,采用右侧进胸、上腹部、左颈部吻合三切口 (Lewis-Tanner 术);病灶位于胸中段及胸下段者,采用右侧进胸、上腹部、

胸顶部吻合二切口 (Ivor-Lewis 术);均常规行全纵隔及腹腔系统性二野淋巴结清扫。联合治疗组在手术前行多西他赛 + 奈达铂方案化疗,共 2 个疗程,中间间隔 3 周,同期进行放疗。期间每 3 天复查血常规,每周复查肝、肾功能,监测骨髓抑制及肝肾功能损伤情况。化疗全部结束后复查胸部增强 CT、上消化道钡餐及颈部彩超等,进行术前疗效评估;4 周后行手术治疗。单手术组完善术前准备后直接行手术治疗。

1.4 观察指标 记录两组患者手术情况(手术时间、术中出血量、R0 切除率)、术后住院时间、术后并发症等。统计术中淋巴结清扫情况、术后病理情况。

1.5 随访 每 3 个月进行 1 次随访,以门诊复查随访为主,辅以电话随访。从术前化疗开始到患者死亡或者到末次随访时间(2016 年 12 月底)为止。

1.6 统计学分析 数据采用 SPSS 18.0 软件进行统计学分析。计数资料用率描述,采用 χ^2 检验、校正 χ^2 检验及 Fisher 确切概率法;计量资料用 $\bar{x} \pm s$ 描述,组间比较用成组 t 检验。以 Kaplan-Meier 生存曲线进行两组的生存分析。 $P < 0.05$ 为差异有统计学意义。

2 结果

2.1 两组患者住院情况比较 两组手术时间、术中出血量、术后住院时间差异无统计学意义(P 均 > 0.05)。见表 1。

2.2 术后并发症发生率比较 两组术后并发症主要有肺部并发症、心脏并发症、吻合口瘘、乳糜胸、喉返神经损伤、气管瘘和切口感染,术后并发症发生率组间比较差异无统计学意义(P 均 > 0.05)。见表 2。

2.3 两组患者手术切除情况比较 联合治疗组有 8 例(26.67%)患者出现淋巴结转移,总共清扫 712 枚淋巴结,阳性淋巴结 26 枚;单手术组有 16 例(53.33%)患者出现淋巴结转移,总共清扫 677 枚淋巴结,阳性淋巴结 49 枚;联合治疗组和单手术组的淋巴结转移率分别为 26.67% 和 53.33%,淋巴结转移度分别为 3.65% 和 7.24%,差异均有统计学意义(P 均 < 0.05)。联合治疗组有 1 例术中发现肿瘤与主气管粘连紧密,未能达到 R0 切除;对照组中有 3 例术中发现肿瘤与气管隆突粘连紧密,有 2 例外侵主动

表 1 两组患者住院情况比较 ($n = 30, \bar{x} \pm s$)

组别	手术时间 (min)	术中出血量 (ml)	术后住院天数 (d)
联合治疗组	210.53 ± 17.14	115.37 ± 10.72	13.87 ± 3.11
单手术组	227.33 ± 9.79	120.64 ± 19.01	15.21 ± 4.40
t 值	1.282	1.306	1.323
P 值	0.205	0.197	0.191

表 2 两组患者术后并发症比较 [n=30, 例(%)]

组别	肺部并发症	心脏并发症	吻合口瘘	乳糜胸	喉返神经损伤	气管瘘	切口感染
联合治疗组	6(20.00)	3(10.00)	2(6.67)	2(6.67)	1(3.33)	1(3.33)	2(3.33)
单手术组	5(16.67)	3(10.00)	1(3.33)	3(10.00)	3(10.00)	0	1(3.33)
χ^2 值	0.111	0.000	0.000	0.000	0.268	-	0.000
P 值	0.739	1	1	1	0.605	1*	1

注: * 为 Fisher 精确概率法。

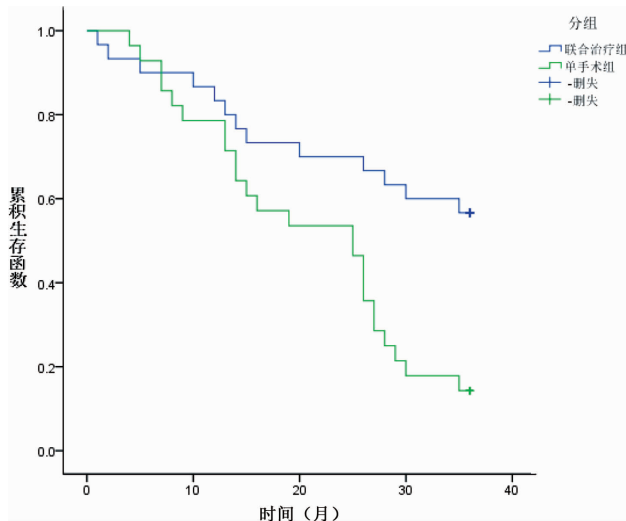


图 1 两组患者 Kaplan-Meier 生存曲线图

脉,有 3 例腹腔淋巴结包绕胃左动脉和腹腔干,共 8 例未能达到 R0 切除;联合治疗组和单手术组的 R0 切除率分别为 96.67% 和 73.33%,差异有统计学意义($P < 0.05$)。

2.4 两组患者的生存分析 60 例患者获随访 58 例,失访 2 例(均为单手术组)。在随访的 58 例患者中,联合治疗组中位生存期(36 个月)优于单手术组的 13 个月,差异有统计学意义($P < 0.05$)。联合治疗组患者 1、2、3 年生存者分别为 25 例、20 例和 17 例,单手术组分别为 22 例、15 例和 4 例。见图 1。

3 讨论

尽管随着食管外科技术的提高和微创手术的发展,近几十年来食管癌手术死亡率有所改善,但食管癌的预后仍未有明显提高。2011 年报道我国食管癌的死亡率为 13.4/10 万,居全部恶性肿瘤第 4 位^[4]。目前外科手术仍然是食管癌的首选治疗手段,但对于中、晚期的食管癌,多模式的临床综合性治疗在全球范围内逐渐得以普及,多模式治疗,可以有化疗方式的变化,如术中区域性缓释化疗^[5];可以有手术方式的变化,如采用胸腹腔镜联合下食管癌根治术^[6];其他如分子靶向治疗等^[7]。包括化疗、放疗和手术治疗的多种联合治疗方案已经成为可以提高局部晚期食管癌患者的疗效及预后的治疗标准。

对于肿瘤有外侵者,术前放疗可以减小肿瘤体

积,使癌肿与周围组织的癌性粘连转变为纤维性粘连,减轻对周围组织的浸润,更加易于手术切除^[8]。汪楣等^[9]前瞻性研究显示,食管癌术前放疗+手术治疗相比单纯手术治疗患者术后 5 年生存率分别为 42.8% 和 33.1%,术后病理淋巴结转移率分别为 22.3% 和 40.8%,组间比较差异有统计学意义。对化疗敏感的患者,术前化疗可以降低肿瘤活性,消除微小转移灶,提高根治手术切除的效果,提高远期生存率^[10-11]。尽管如此,术前单纯化疗或者放疗仍然有局限性。单纯放疗不能控制微小转移;单纯化疗对局部晚期肿瘤控制率低。而术前同期化放疗有相互增敏的协同作用^[12],较单一化疗或单一放疗的效果更好。食管癌术前化放疗的优势已经得到很多临床研究的支持^[13-18]。但是对于新辅助放化疗联合手术治疗的安全性和中远期效果目前仍然存在争议。本研究结果显示,两组患者在手术时间、术中出血量、术后住院天数以及术后并发症发生情况上差异均无统计学意义,提示术前行新辅助放化疗,毒性反应虽然有所加重,但患者未经历手术打击,耐受性较好,联合手术治疗局部晚期食管癌安全可行。随访结果显示联合治疗组中位生存期为 36 个月,明显优于单手术组的 13 个月。该结果与相关研究一致。

综上所述,新辅助放化疗联合手术可以在不增加手术风险和术后并发症的情况下显著提高局部晚期食管癌患者的 R0 切除比例,改善中远期生存率。

参考文献

- [1] Ferlay J, Soerjomataram I, Dikshit R, et al. Cancer incidence and mortality worldwide: sources, methods and major patterns in GLOBOCAN 2012[J]. Int J Cancer, 2015, 136(5): E359 - E386.
- [2] 左婷婷, 郑荣寿, 曾红梅, 等. 中国食管癌发病状况与趋势分析[J]. 中华肿瘤杂志, 2016, 38(9): 703 - 708.
- [3] 张思维, 郑荣寿, 左婷婷, 等. 中国食管癌死亡状况和生存分析[J]. 中华肿瘤杂志, 2016, 38(9): 709 - 715.
- [4] 赫捷, 邵康. 中国食管癌流行病学现状、诊疗现状及未来对策[J]. 中国癌症杂志, 2011, 21(7): 501 - 504.
- [5] 虞林湘. 术中区域性缓释化疗在中晚期食管癌综合治疗的临床效果[J]. 热带医学杂志, 2017, 17(1): 71 - 73.
- [6] 孔敏, 陈保富, 王春国, 等. 术前放化疗合并腹腔镜手术近期疗效敏感的食管癌患者不同预后结局原因分析[J]. 中华全科医学, 2017, 15(10): 1669 - 1671.

- [7] Kopp HG, Hofheinz RD. Targeted Treatment of Esophagogastric Cancer[J]. *Oncol Res Treat*, 2016, 39(12):788-794.
- [8] Schwer AL, Ballonoff A, McCammon R, et al. Survival effect of neoadjuvant radiotherapy before esophagectomy for patients with esophageal cancer: a surveillance, epidemiology, and end-results study [J]. *Int J Radiat Oncol Biol Phys*, 2009, 73(2):449-455.
- [9] 汪楣, 谷铤之, 黄国俊, 等. 食管癌术前放射治疗的前瞻性临床研究[J]. *中华放射肿瘤学杂志*, 2001, 10(3):27-31.
- [10] Allum WH, Stenning SP, Bancewicz J, et al. Long-term results of a randomized trial of surgery with or without preoperative chemotherapy in esophageal cancer [J]. *J Clin Oncol*, 2009, 27(30):5062-5067.
- [11] Ando N, Kato H, Igaki H, et al. A randomized trial comparing postoperative adjuvant chemotherapy with cisplatin and 5-fluorouracil versus preoperative chemotherapy for localized advanced squamous cell carcinoma of the thoracic esophagus (JCOG9907) [J]. *Ann Surg Oncol*, 2012, 19(1):68-74.
- [12] 傅剑华, 杨弘. 食管癌术前新辅助治疗原则及循证医学依据 [J]. *中国癌症杂志*, 2011, 21(7):518-521.
- [13] van Hagen P, Hulshof MC, van Lanschot JJ, et al. Preoperative chemoradiotherapy for esophageal or junctional cancer [J]. *N Engl J Med*, 2012, 366(22):2074-2084.
- [14] Sjoquist KM, Burmeister BH, Smithers BM, et al. Survival after neoadjuvant chemotherapy or chemoradiotherapy for resectable oesophageal carcinoma: an updated meta-analysis [J]. *Lancet Oncol*, 2011, 12(7):681-692.
- [15] Kranzfelder M, Schuster T, Geinitz H, et al. Meta-analysis of neoadjuvant treatment modalities and definitive non-surgical therapy for oesophageal squamous cell cancer [J]. *Br J Surg*, 2011, 98(6):768-783.
- [16] 田广伟, 李楠, 李光. 可切除食管鳞癌新辅助放化疗的 Meta 分析 [J]. *中华肿瘤防治杂志*, 2013, 20(16):1279-1283.
- [17] Lv J, Cao XF, Zhu B, et al. Long-term efficacy of perioperative chemoradiotherapy on esophageal squamous cell carcinoma [J]. *World J Gastroenterol*, 2010, 16(13):1649-1654.
- [18] Wang DB, Zhang X, Han HL, et al. Neoadjuvant chemoradiotherapy could improve survival outcomes for esophageal carcinoma: a meta-analysis [J]. *Dig Dis Sci*, 2012, 57(12):3226-3233.

收稿日期:2018-04-20 修回日期:2018-06-01 编辑:王娜娜

(上接第 1374 页)

- [3] 马军伟, 卢启国. 急性胰腺炎合并液体聚集患者在经皮穿刺置管引流前行腹腔穿刺引流治疗效果探讨 [J]. *现代消化及介入诊疗*, 2017, 22(1):110-113.
- [4] Wang T, Liu LY, Luo H, et al. Intra-Abdominal Pressure Reduction After Percutaneous Catheter Drainage Is a Protective Factor for Severe Pancreatitis Patients With Sterile Fluid Collections [J]. *Pancreas*, 2016, 45(1):127-133.
- [5] 杜奕奇, 李维勤, 毛恩强. 中国急性胰腺炎多学科诊治 (MDT) 共识意见 (草案) [J]. *中国实用内科杂志*, 2015, 31(12):1004-1010.
- [6] Guo H, Suo DW, Zhu HP, et al. Early blood purification therapy of severe acute pancreatitis complicated by acute lung injury [J]. *Eur Rev Med Pharmacol Sci*, 2016, 20(5):873-878.
- [7] 沈光贵, 姜小敢, 鲁卫华, 等. 经皮腹腔穿刺引流治疗重症急性胰腺炎早期胰周或腹腔积液的疗效观察 [J]. *蚌埠医学院学报*, 2016, 41(8):992-994, 999.
- [8] Jagielski M, Smoczynski M, Adrych K. The role of transpapillary drainage in management of patients with pancreatic fluid collections and pancreatic duct disruption as a consequences of severe acute pancreatitis [J]. *Pancreatology*, 2017, 17(1):30-31.
- [9] 曾志雄, 姚玉珍, 余卫峰, 等. 彩超引导下穿刺置管引流术治疗重症急性胰腺炎并积液的疗效研究 [J]. *中国普通外科杂志*, 2014, 23(9):1166-1170.
- [10] 贺炜, 耿小平, 黄帆, 等. 重症急性胰腺炎各期经皮穿刺置管引流疗效 [J]. *安徽医科大学学报*, 2017, 52(3):421-425.
- [11] Liu L, Liu W, Yan H, et al. Abdominal Paracentesis Drainage Does Not Bring Extra Risk to Patients With Severe Acute Pancreatitis [J]. *J Clin Gastroenterol*, 2016, 50(5):439.

收稿日期:2018-05-15 修回日期:2018-06-30 编辑:王国品