

· 论 著 ·

MRI 多参数成像对乳腺硅胶假体植入术后并发症及其类型的诊断

崔文静^{1,2}, 王成^{2,3}, 张宗军¹, 王中秋², 张龙江¹

1. 南京大学医学院附属金陵医院 (解放军南京总医院) 医学影像科, 江苏 南京 210002;

2. 南京中医药大学附属医院 (江苏省中医院) 放射科, 江苏 南京 210029;

3. 蚌埠医学院, 安徽 蚌埠 233030

摘要: **目的** 比较 MRI 各常规序列对于乳腺硅胶假体植入术后并发症显示的差异, 探索最优的成像序列, 总结各类型并发症的特征性 MRI 表现。**方法** 回顾性分析 2012 至 2016 年乳腺硅胶假体植入术后 31 例女性患者共 60 个乳腺硅胶假体的 MRI 图像, 所有假体均行 T₁WI-STIR、T₂WI-STIR、DWI 及 DCE-MRI 扫描; 60 个假体因发生并发症及心理因素等, 后均行手术取出, 均获手术病理证实; 以病理结果为金标准, 对比各序列诊断假体植入并发症的敏感性 & 特异性。对照正常及异常假体形态、边缘、信号、内外包膜完整性, 包膜的强化情况及对周围腺体的影响。**结果** 60 个假体中, 正常 16 个, 发生并发症 44 个; T₂WI-STIR 对假体并发症的诊断敏感性最高为 84.12%, DCE 诊断特异性最高为 93.81%。并发症发生率在不同假体形态和边缘及外包膜境界清晰与否、内部信号均匀与否、周围腺体异常与否者中比较, 差异均有统计学意义 ($P < 0.05, P < 0.01$)。发生并发症的 44 个假体中, 假体内包膜破裂 18 个 (40.91%), 其中表现为套索征 12 个, 线征 6 个; 包膜外破裂 17 个 (38.64%), T₂WI-STIR 示假体内高信号的液态硅胶泄漏。**结论** MRI 多参数成像对乳腺硅胶假体植入术后并发症的诊断具有较高的敏感性 & 特异性。假体的球形改变强烈提示包膜挛缩; 假体外包膜模糊、内部信号不均匀及假体周围腺体信号呈渗出性改变伴明显强化提示感染; 对这些特征进行归纳总结, 可达到早期发现、诊断、治疗的目的。

关键词: 乳腺; 假体; 磁共振; 加权脂肪抑制短时翻转恢复序列; 弥散加权; 多期动态增强

中图分类号: R 445.2 **文献标识码:** A **文章编号:** 1674-8182(2018)07-0905-04

Value of MRI multi parameter imaging for diagnosis of complications and their types after breast silicone prosthesis implantation

CUI Wen-jing*, WANG Cheng, ZHANG Zong-jun, WANG Zhong-qiu, ZHANG Long-jiang

* Department of Medical Imaging, Jinling Hospital Affiliated to Nanjing University (Nanjing General Hospital of the PLA), Nanjing, Jiangsu 210002, China

Corresponding author: WANG Zhong-qiu, E-mail: zhq2001us@163.com; ZHANG Long-jiang, E-mail: kevinzhj@163.com

Abstract: **Object** To compare the differences of various MRI routine sequences for the display of complications after breast silicone prosthesis implantation, explore the optimal imaging sequence and summarize the characteristic MRI manifestations of various types of complications. **Methods** MRI images of 60 breast silicone prostheses in 31 patients after breast silicone prosthesis implantation between 2012 and 2016 were retrospectively analyzed. All prostheses were examined by T₁WI-STIR, T₂WI-STIR, DWI and DCE-MRI. Sixty prostheses were removed by surgery due to complications and psychological factors, and all of them were confirmed by operation and pathology. Taking the pathological results as the gold standard, the sensitivity and specificity of various MRI sequences in diagnosing complications of prosthesis implantation were compared. The shape, edge, signal, internal and external envelope integrity, enhancement of envelope and the influence on surrounding glands of normal and abnormal prosthesis were compared and analyzed. **Results** Out of 60 prostheses, 16 were normal, and 44 had complications. T₂WI-STIR had the highest sensitivity for the diagnosis of prosthesis complications (84.12%), and DCE had the highest specificity for the diagnosis of prostheses complications (93.81%). There were significant differences in the incidences of complications among different shape and edge of prosthesis, clear or not for the

outer capsule boundary, uniform or not for the internal signal, abnormal or not for the surrounding glands ($P < 0.05$, $P < 0.01$). Out of 44 prostheses with complication, 18 were inner capsule rupture of prosthesis (40.91%) which showed noose sign ($n = 12$) and string sign ($n = 6$). The rupture of outer capsule was seen in 17 (38.64%) which showed the leakage of liquid silica gel with high signal in the prosthesis by T_2 WI-STIR. **Conclusions** MRI multi parameter imaging has higher sensitivity and specificity for the diagnosis of complications after breast silicone prosthesis implantation. Spherical change of prosthesis strong prompts the occurrence of capsular contracture. The vagueness of prosthesis outer capsule, inhomogeneity of prosthesis inner signal and peripheral glandular exudative changes combined with significant enhancement prompt infection. Summing up of these features can achieve the purpose of early discovery, early diagnosis and early treatment.

Key words: Breast; Prosthesis; Magnetic resonance; Weighted fat-suppressed imaging-short time inversion recovery sequence; Diffusion weighted imaging; Multistage dynamic contrast-enhanced scan

随着社会文明的进步以及人们审美观念的转变,希望通过隆乳手术实现形体美的女性越来越多。由于硅胶假体植入术较注射丰乳术具有塑型好、对周围腺体及导管影响小、使用年限长、取出及更换相对容易、感染率低等优点,已逐渐成为主流的隆乳方式^[1]。与此同时,手术带来的一系列并发症也逐渐引起患者和医生的重视^[2]。MRI 检查软组织分辨力高,对假体本身及周围结构的显示效果均极佳,故被越来越多的应用到假体植入术后的长期评估中^[3]。本研究比较 MRI 各常规序列对乳腺硅胶假体植入术后并发症显示的差异,探索最优的成像序列;并总结各类型并发症的特征性 MRI 表现,报道如下。

1 资料与方法

1.1 临床资料 采用回顾性研究方法,对 2012 至 2016 年南京大学医学院附属金陵医院及江苏省中医院行乳房硅胶假体植入术后 MRI 检查的 31 例女性患者的临床及影像资料进行分析。患者年龄 30 ~ 64 (45.98 ± 9.98) 岁,接受假体植入 17 ~ 242 (111.25 ± 60.26) 个月。除 2 例患者,1 例因乳腺癌行单侧乳腺切除术后,1 例因两侧乳腺不对称而选择单侧假体植入,其余均是对自身乳腺大小或形态不满意而接受双侧乳房隆乳手术。31 例患者 60 个假体情况均经手术病理证实,其中状况良好无并发症的假体 16 个因患者心理因素、局部痛感等行手术取出,发生并发症假体 44 个均行手术取出。

1.2 检查方法 采用德国 Siemens Trio 3.0T 及 Siemens Aera 1.5T 超导磁共振扫描仪,8 通道乳腺专用线圈,患者俯卧在检查床上,双乳自然下垂至线圈内,并对乳房进行整理,避免乳腺局部挤压、皱褶而影响检查效果。分别行 T_1 加权脂肪抑制短时翻转恢复序列 (T_1 WI-STIR)、 T_2 加权脂肪抑制短时翻转恢复序列 (T_2 WI-STIR)、多 b 值弥散加权 (DWI) 及多期动态增强 (DCE-MRI) 轴位扫描。DWI 采用单次激发平面回波技术, b 值为 200、400、800、1 000。DCE-MRI 扫描

采用三维快速小角度激发成像 (3D-FLASH) 序列 [重复时间 (TR) 5.2 ms/4.2 ms, 回波时间 (TE) 2.0 ms/1.6 ms], 层厚 0.9 mm/1.2 mm, 间隔 0 mm, 增强前蒙片扫描, 对比剂注射总量 15 ml, 注射速率 3 ml/s, 注射后延迟 28 s 连续 5 次扫描, 每次时相约 60 s, 扫描完成后图像传至工作站进行分析。

1.3 图像分析 将所有数据传至 PACS 工作站, 由 2 名专业从事乳腺影像诊断的医师共同阅片 (中、高级各 1 名), 观察各序列图像中假体形态、边缘、信号、内外包膜完整性, 包膜的强化情况及对周围腺体的影响, 对比各序列诊断假体植入并发症的敏感性、特异性, 探索最优的成像序列, 对照正常及异常假体的影像学差异, 总结各类型并发症的特征性 MRI 表现。

1.4 统计学分析 应用 SPSS 20.0 统计软件进行数据处理。计算 T_1 WI-STIR、 T_2 WI-STIR、DWI 及 DCE 对并发症的诊断效能; 假体各影像特征与其并发症的关联性分析采用四格表 χ^2 检验及行 × 列表 χ^2 检验。以 $P < 0.05$ 为差异具有统计学意义。

2 结果

2.1 各常规序列对假体并发症诊断效能的比较 60 个假体中, 31 个假体放置于胸大肌后方, 29 个放置于乳后脂肪间隙处胸大肌前方。所有病例均经手术病理证实, 其中证实状态良好且无并发症产生的 16 个, 有并发症的 44 个。对比各序列图像发现 T_2 WI-STIR 序列对于并发症诊断的敏感性最高为 84.12%, DCE-MRI 诊断特异性最高为 93.81%。见表 1。

2.2 影像特征与假体并发症的关系 MRI 影像中假体的形态、边缘特征、内部信号的均匀性、外包膜的清晰度及假体周围是否有信号异常均与假体并发症存在关联性 ($P < 0.05$, $P < 0.01$), 见表 2。(1) 假体形态: 假体的类球形变形强烈提示并发症的产生, 本组 9 个球形变形的假体均有并发症, 且其中 8 个为纤维包膜挛缩。(2) 假体边缘: 正常假体的边缘多呈平滑的波浪状, 本组 12 个波浪状边缘的假体均未有并发

症产生;而异常假体的边缘常表现为凹凸不平,本组 19 个边缘凹凸不平的假体均为异常假体,且其中 17 个为包膜外破裂。(3)假体外包膜和内部信号:假体内部信号混杂及假体外层纤维包膜模糊强烈提示假体感染,本组 38 个信号混杂的假体中,34 例有并发症产生,包括感染 11 例;12 个外包膜模糊的假体中 11 个发生感染。(4)假体周围腺体信号:假体周围信号及强化的异常作为重要的间接征象也提示并发症的产生,本组 12 个包含此间接征象的假体均发生并发症,其中 5 个为感染,7 个为包膜外破裂。

2.3 假体植入时间与并发症发生及其类型的关系
随着植入时间的推移,硅胶假体发生老化的风险不断增加,并发症的严重及复杂程度也会相应增加^[4],本组患者接受假体植入 17~242 个月,异常假体的植入时间为(122.25±57.40)个月,明显长于正常假体植入时间[(84.75±64.92)个月, $P<0.01$]。各时间段

表 1 各常规序列对假体并发症诊断效能的比较 (%)

项目	T ₁ WI-STIR	T ₂ WI-STIR	DWI	DCE
敏感性	43.18	84.12	36.43	65.87
特异性	87.49	75.04	87.47	93.81
阳性预测值	90.01	90.19	88.91	96.66
阴性预测值	35.93	66.71	33.29	50.04

表 2 影像特征与假体并发症的关系 个 (%)

影像特征	个数	有并发症	无并发症	P 值
假体形态				
扁平型	24	13(54.17)	11(45.83)	0.013
半球形	27	22(81.48)	5(18.52)	
类球形	9	9(100.00)	0	
假体边缘				
弧形	29	25(86.21)	4(13.79)	0.000
波浪状	12	0	12(100.00)	
凹凸不平	19	19(100.00)	0	
假体外包膜				
清楚	48	32(66.67)	16(33.33)	0.020
模糊	12	12(100.00)	0	
假体外包膜周围积液				
是	22	16(72.73)	6(27.27)	0.936
否	38	28(73.68)	10(26.32)	
假体周围腺体信号或强化异常				
有	12	12(100.00)	0	0.020
无	48	32(66.67)	16(33.33)	
假体内信号混杂				
有	38	34(89.47)	4(10.53)	0.000
无	22	10(45.45)	13(54.55)	

表 3 不同假体植入时间不同类型并发症发生情况

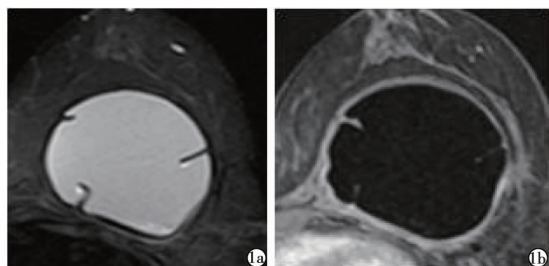
并发症类型	个数	并发症[个(%)]		
		植入时间 ≤60 个月	植入时间 61~120 个月	植入时间 >120 个月
纤维包膜挛缩	8	2(25.00)	2(25.00)	4(50.00)
内包膜破裂	18	2(11.11)	12(66.67)	4(22.22)
外包膜破裂	17	2(11.76)	6(35.29)	9(52.94)
感染	11	0	3(27.27)	8(72.73)

并发症类型的统计见表 3,因部分假体并发症有重叠,故表内并发症合计数大于 44。

3 讨论

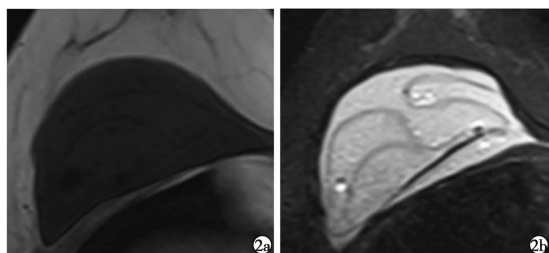
硅胶假体是整形行业较为青睐的材料,但随着植入时间的延长也不免会面临材料老化问题^[5]。硅胶假体植入术后并发症依据发生时间分为早期和晚期并发症。早期并发症主要包括手术相关的出血、感染、气胸及脓胸等,通常在院内发生且容易发现并得到及时处理。而晚期并发症:如纤维包膜挛缩、假体内外包膜破裂、以及后期的感染,由于脱离了临床医生的监管,极易被忽视而引发不良事件^[6]。本研究探讨乳腺 MRI 成像对于晚期并发症的显示及诊断价值。各类型并发症的特征 MRI 表现,笔者大致总结如下。(1)纤维包膜挛缩:假体纤维包膜(即假体的外包膜)是假体在植入人体后由于异物反应形成的一层包裹假体的纤维性膜。纤维包膜挛缩是由于纤维收缩导致假体所处腔隙变小引起的并发症^[6],MRI 主要表现为假体的球形变形、张力增高、皱褶增多及纤维包膜的增厚,有文献报道假体纤维包膜厚度超过 3 mm 时强烈提示纤维包膜挛缩可能^[7]。本组 6 例 8 个假体包膜挛缩者均有假体的球形变形,其中 4 例纤维包膜厚度超过 3 mm(图 1)。(2)假体内包膜破裂:假体内包膜(即包裹其内液态硅胶的包壳),当假体外层纤维包膜完整而内包膜发生破裂时假体内容物漏出至纤维包膜囊内,致使内包膜塌陷并漂浮在液态硅胶中,形成 T₁WI、T₂WI 均为低信号的线样、套索样低信号影^[8]。本组 18 个内包膜破裂的假体均出现上述典型的 MRI 征象,其中套索征 12 个,线征 6 个(图 2)。(3)假体外包膜破裂:假体外包膜破裂,即假体内外包膜同时破裂后,囊内的液态硅胶漏出到周围乳腺,部分可移行到胸骨前方、腹壁皮下,甚远隔部位^[9]。MRI 表现为假体外层纤维包膜不连续,局部见内容物膨出或游离,T₂WI 呈明显高信号的结节或肿块样影(图 3)。(4)假体感染:假体感染通常与外伤有关^[10-11],且多与外包膜破裂同时发生,少数也可不继发于外包膜破裂,本组中感染 11 个,7 个属于继发。MRI 检查时发现外层纤维包膜破裂,内容物泄漏,假体包膜强化明显,边缘模糊,内部信号不均,可伴气体(图 4)。

笔者总结三条经验如下。(1)增强扫描:目前对乳腺硅胶假体 MRI 评价的研究者较少且多停留在常规平扫阶段^[12-13],而本研究结果表明 MRI 的 T₂WI-STIR 序列确实可实现并发症显示的高敏感性,同时



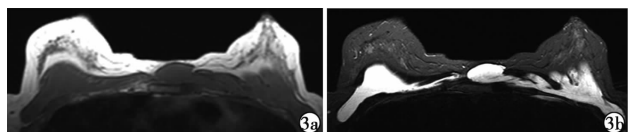
注:1a:T₂ WI-STIR 成像,见硅胶假体呈球形变形,内见多个皱褶,张力增大;1b:DCE,见纤维包膜明显强化,最厚处约 4 mm。

图 1 假体植入 2 年余假体纤维包膜挛缩的 MRI 影像



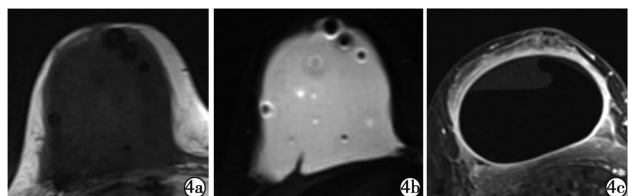
注:2a:T₁ WI-STIR 成像;2b:T₂ WI-STIR 成像;均可见低信号的硅胶包壳塌陷并漂浮于液态硅胶中,形成套索征。

图 2 假体植入 20 余年 61 岁患者假体内包膜破裂的 MRI 影像



注:3a:T₁ WI-STIR 成像;3b:T₂ WI-STIR 成像;见双侧假体内外包膜均破裂,假体塌陷,部分向胸前及双侧腋窝移位。

图 3 假体植入术后 13 年假体外包膜破裂的 MRI 影像



注:4a:T₁ WI-STIR 成像;4b:T₂ WI-STIR 成像;均见假体内部多发低信号气泡;4c:DCE,见假体包膜增厚伴明显强化,边缘模糊,伴周围腺体强化。

图 4 假体植入 10 年 46 岁患者假体感染的 MRI 影像

DCE-MRI 对并发症类型的诊断有较高特异性,尤其在假体纤维包膜挛缩及感染上诊断意义重大,不可或缺,提醒我们切勿忽视增强扫描的重要性。(2)周围积液:有文献报道假体周围出现积液提示假体感染^[14-15],而本研究发现,假体外包膜周围积液并不能提示并发症的存在,假体外包膜有周围积液的并发症发生率无统计学差异,60%的正常假体周围也会出现少量积液,应该是少量反应性积液,而真正能提示假体感染的征象为,①假体内出现气体信号;②假体内部信号不均匀,伴有絮状物;③假体周围腺体呈渗出性改变伴明显强化。(3)位移伪影:由于扫描时

腋窝处化学位移伪影的影响,有时会被误认为假体内信号不均,但此种异常信号通常为双侧对称,且通过对阅片医生的培训,可以较容易地区分。

综上所述,MRI 多参数成像对于乳腺硅胶假体植入术后并发症的显示具有较高的敏感性及特异性,且各种类型并发症在 MRI 上具有特征性表现,对这些特征进行归纳总结,可达到早期发现、诊断的目的,避免对患者诊治的延误而造成不可挽回的损失。

参考文献

- [1] 杨晓萍,陈俐君,刘光耀,等. 硅凝胶乳房假体植入术的 MRI 评价[J]. 中华乳腺外科杂志,2016,10(2):115-117.
- [2] Margolis NE, Morley C, Lotfi P, et al. Update on imaging of the post-surgical breast[J]. Radiographics,2014,34(3):642-660.
- [3] Seiler SJ, Sharma PB, Hayes JC, et al. Multimodality Imaging-based Evaluation of Single-Lumen Silicone Breast Implants for Rupture[J]. Radiographics,2017,37(2):366-382.
- [4] Lindenblatt N, El-Rabadi K, Helbich TH, et al. Correlation between MRI results and intraoperative findings in patients with silicone breast implants[J]. Int J Womens Health,2014,6:703-709.
- [5] Gielens M, Koolen PG, Hermens RA, et al. Imaging in silicone breast implantation[J]. Ned Tijdschr Geneesk,2013,157(47):A6412.
- [6] Ji K, Luan J, Liu C, et al. A prospective study of breast dynamic morphological changes after dual-plane augmentation mammoplasty with 3D scanning technique[J]. PLoS One,2014,9(3):e93010.
- [7] Iodice D, Di Donato O, Liccardo I, et al. Prevalence of extramammary findings on breast MRI: a large retrospective single-centre study[J]. Radiol Med,2013,118(7):1109-1118.
- [8] 高巧灵,石国儿. 乳腺假体破裂及漏出的 MRI 诊断[J]. 医学影像学杂志,2013,23(1):156-158.
- [9] 万芸,游玉梅,黄宇辉,等. X 线及 MRI 对聚丙烯酰胺凝胶隆乳后乳腺病变的诊断价值与比较[J]. 实用放射学杂志,2007,23(11):1521-1523.
- [10] 何晖,梁长虹,郑君惠. 乳房假体植入后破裂及漏出的 MRI 表现[J]. 临床放射学杂志,2008,27(6):789-791.
- [11] Chiriac S, Dissaux C, Bruant-Rodier C, et al. Shift the skin paddle in an additional incision improves the result: Study of a series of 82 breast reconstructions by latissimus dorsi flap and prosthesis implantation at 10 years[J]. Ann Chir Plast Esthet,2017,62(3):202.
- [12] 李武铭,文华,黄海玲,等. 磁共振乳腺成像在聚丙烯酰胺水凝胶注射隆乳术后的评估应用分析[J]. 中国 CT 和 MRI 杂志,2014,12(4):22-25.
- [13] 胡益祺,李嫣,冯梦丹,等. RSNA2016 乳腺影像学[J]. 放射学实践,2017,32(2):102-109.
- [14] 陈竹碧,刘天然,左稳,等. 乳腺假体并发症的 Silicone 序列 MRI 特征[J]. 海南医学,2016,27(3):1275-1276.
- [15] 辛小燕,佟琪,李茗,等. 乳腺扩大整形术后并发症的 MRI 征象分析[J]. 医学影像学杂志,2017,27(12):2310-2313.

收稿日期:2017-12-25 修回日期:2018-01-29 编辑:石嘉莹