

继发性腋 - 锁骨下静脉血栓形成的介入治疗

石浩钒, 顾建平, 施万印, 何旭, 楼文胜, 陈亮, 陈国平,

苏浩波, 宋进华, 汪涛, 赵伯翔, 黄昊, 李英豪

南京医科大学附属南京医院 南京市第一医院介入科, 江苏 南京 210006

摘要: **目的** 探讨继发性腋 - 锁骨下静脉血栓形成介入治疗的临床价值。**方法** 回顾分析 2011 年 1 月至 2016 年 6 月期间 32 例继发性腋 - 锁骨下静脉血栓形成急性期 (≤ 14 d) 患者的临床资料。所有患者均接受低分子肝素皮下注射抗凝治疗, 20 例患者加用导管接触性溶栓 (CDT) 治疗 [经静脉插管, 将溶栓导管头端置于血栓段内并保留, 然后经导管注射低剂量尿激酶 (25 ~ 75 万 IU/d) 持续溶栓治疗 (6.3 ± 3.3) d]。12 例患者仅接受单纯抗凝治疗。根据出血风险评估 HAS-BLED 评分, 选取利伐沙班或华法林出院后继续抗凝治疗至少 3 个月。对比 CDT 联合抗凝治疗与单纯抗凝治疗两种治疗方案的临床效果。**结果** 两组在住院天数 [(11.9 ± 5.3) d vs (9.8 ± 3.8) d]、治疗后双上肢周径差 [(1.4 ± 0.6) cm vs (1.0 ± 0.6) cm] 及并发症发生率 (31.6% vs 16.7%) 方面, 差异无统计学意义 (P 均 > 0.05), 血栓清除率 CDT 组优于单纯抗凝组 (89.5% vs 50.0%, $P < 0.05$)。在随访 6 个月时单纯抗凝和 CDT 两组患者之间静脉通畅率无统计学差异 ($P > 0.05$), Kaplan-Meier 生存分析以及组间 log-rank 检验表明, CDT 组整体随访 (8.1 ± 4.1) 月, 血管通畅时间优于单纯抗凝组 ($P < 0.05$)。对 12 例 CDT 后造影复查提示合并锁骨下静脉狭窄患者, 行球囊扩张血管成形术; 成形术后, 其中 7 例因残余狭窄, 植入 8 枚锁骨下静脉支架; 随访 6 个月时, 支架均通畅。**结论** 继发性上肢深静脉血栓急性期置管溶栓安全、有效。对比单纯抗凝, 远期通畅率更高。对合并锁骨下静脉狭窄, 血管成形术短期效果良好。

关键词: 腋静脉; 锁骨下静脉; 腋 - 锁骨下静脉血栓形成; 上肢深静脉血栓形成; 抗凝治疗; 置管溶栓治疗

中图分类号: R 654.3 **文献标识码:** A **文章编号:** 1674 - 8182(2018)03 - 0294 - 05

Interventional treatment for secondary axillary-subclavian venous thrombosis

SHI Hao-fan, GU Jian-ping, SHI Wan-yin, HE Xu, LOU Wen-sheng, CHEN Liang, CHEN Guo-ping, SU Hao-bo,

SONG Jin-hua, WANG Tao, ZHAO Bo-xiang, HUANG Hao, LI Ying-hao

Department of Interventional Radiology, Nanjing Hospital Affiliated to Nanjing Medical University,

Nanjing, Jiangsu 210006, China

Corresponding author: GU Jian-ping, E-mail: cjr.gujianping@vip.163.com

Abstract: Objective To evaluate the clinical value of interventional therapy for secondary axillary-subclavian venous thrombosis. **Methods** The clinical data of 32 patients with secondary axillary-subclavian venous thrombosis in acute stage (less than or equal to 14 days) from January 2011 to June 2016 were analyzed retrospectively. The anticoagulant therapy with subcutaneous injection of low molecular heparin was given in all patients. On the basis of anticoagulant therapy, 20 patients were treated with catheter-directed thrombolysis (CDT) therapy [by transvenous catheterization, the head end of thrombolytic catheter was implanted into the thrombus segment and was retained, and then injection of low dose urokinase ($25 \sim 75$) $\times 10\,000$ IU/d was given via catheter for continuous thrombolytic therapy (6.3 ± 3.3) d], and the remaining 12 patients were treated with anticoagulant therapy only. According to bleeding risk assessment HAS-BLED scoring, rivaroxaban or warfarin anticoagulant therapy was used at least three months after discharge. The curative effects of CDT combined with anticoagulant therapy and pure anticoagulant therapy were analyzed. **Results** There were no significant differences in the length of hospital stay [(11.9 ± 5.3) d vs (9.8 ± 3.8) d], the difference of circumferences of two upper limbs [(1.4 ± 0.6) cm vs (1.0 ± 0.6) cm] and the incidence of complications (31.6% vs 16.7%) between two groups (all $P > 0.05$). The rate of thrombus clearance for CDT was superior to pure anticoagulant therapy (89.5% vs 50.0%, $P < 0.05$). At 6-month of follow-up, there was no significant difference in the venous patency rate between two groups ($P >$

0.05)。Kaplan-Meier survival analysis and intergroup log-rank test showed that the venous patency time of overall follow-up [(8.1 ± 4.1) months] in CDT therapy was significantly better than that in pure anticoagulant therapy group ($P < 0.05$).

Conclusion CDT is safe and effective for secondary axillary-subclavian venous thrombosis in acute stage and has higher patency rate compared with pure anticoagulant therapy. In the patients combined with subclavian vein stenosis, angioplasty has a good short-term effect.

Key words: Axillary vein; Subclavian vein; Axillary-subclavian venous thrombosis; Upper extremity deep vein thrombosis; Anticoagulant therapy; Catheter-directed thrombolysis therapy

上肢深静脉血栓形成 (upper extremity deep vein thrombosis, UEDVT) 指发生于上肢深静脉系统、颈内静脉、头臂静脉和上腔静脉等处的血栓, 在所有深静脉血栓事件中约占 4% ~ 10%, 其中多见于腋静脉和锁骨下静脉^[1]。原发性腋 - 锁骨下静脉血栓形成多由解剖因素引起^[2], 近年来越来越多的患者因肿瘤化疗、放疗以及永久性起搏器植入等原因, 需要开放静脉通路长期留置静脉导管, 或存在肿瘤相关继发性血液高凝状态, 因而由于这些继发性因素导致的腋 - 锁骨下静脉血栓形成在临床上占比有所上升^[3]。本研究回顾分析 32 例继发性锁骨下 - 腋静脉血栓形成 (急性期) 患者的临床资料及治疗方法, 探讨介入治疗的临床效果。

1 资料与方法

1.1 一般资料 收集 2011 年 1 月至 2016 年 6 月本院收治的共 32 例继发性腋 - 锁骨下静脉血栓形成急性期 (病程 ≤ 14 d) 患者的临床资料, 其中男性 18 例, 女性 14 例。非肿瘤患者 13 例, 其中系统性红斑狼疮 3 例, 上肢静脉炎 3 例, 外伤 2 例, 白塞病 1 例, 高脂血症 1 例, 抗磷脂综合征 1 例, 慢性肾功能衰竭 1 例, 永久性起搏器植入后 1 例; 恶性肿瘤 19 例, 其中乳腺癌 7 例, 肺癌 4 例, 胃癌 3 例, 食管癌 2 例, 鼻咽癌 2 例, 多发性骨髓瘤 1 例。在恶性肿瘤患者中, 经肘前静脉中心静脉置管 (peripherally inserted central catheter, PICC) 7 例。

1.2 检查与诊断 32 例经上肢静脉彩色多普勒超声以及凝血功能 (D-二聚体 > 0.5 μg/ml) 检测诊断为上肢静脉血栓形成, 并通过顺行性上肢静脉造影明确受累静脉血栓范围。累及左上肢 22 例, 其中 15 例累及腋 - 锁骨下静脉, 7 例累及锁骨下静脉。累及右上肢 10 例, 其中 5 例累及腋 - 锁骨下静脉, 5 例累及锁骨下静脉。在所有患者中, 3 例因出现明显气促、呼吸困难症状, 并伴有指脉氧下降, 通过肺动脉 CT 血管成像诊断为肺动脉血栓栓塞。所有患者入院后均测量双上肢周径 (尺骨鹰嘴上 10 cm 平面)。

1.3 治疗 在排除抗凝治疗的绝对禁忌证之后, 所

有患者均接受低分子肝素 (万脉舒, 4 100 IU/支, 河北常山生化药业, 中国; 速碧林, 4 100 IU/支, 葛兰素史克, 英国) 抗凝治疗。用法为 4 100 IU/12 h, 皮下注射。并依据患者体重进行剂量调整。

32 例患者中, 在排除溶栓治疗绝对禁忌证^[4] (3 周内严重外伤、手术或颅脑损伤史; 既往 3 个月内缺血性卒中; 颅内肿瘤; 活动性出血等) 以及取得知情同意之后, 20 例接受导管接触性溶栓 (catheter-directed thrombolysis, CDT)。16 例经股静脉途径, 4 例经腋静脉途径穿刺插管, 造影明确血栓范围后, 选取溶栓导管 (Fountain, Merit Medical, USA; 或 Rothbarth UniFlo, Cook, USA; 或 UniFuse, AngioDynamics, USA), 根据血栓范围选取导管有效溶栓段长度, 并将导管头端尽可能放置于血栓段内。术后保留溶栓导管, 并经导管予注射用尿激酶 25 ~ 75 万 IU/d (25 万 IU/支, 丽珠集团丽珠制药厂, 中国) 低剂量较长时间持续溶栓治疗^[5]。参考下肢深静脉血栓形成介入治疗的疗效评价标准, 对患者静脉开通程度行疗效评价^[6], 完全溶解: 血栓完全清除或清除率 ≥ 95%; 部分溶解: 血栓清除率 50% ~ 95%; 无溶解: 血栓清除率 < 50%。并统计单纯抗凝以及 CDT 并发症发生例数。

对于合并症状性肺栓塞^[7] 的患者, 行上腔静脉滤器置入术预防抗凝、溶栓过程中发生致命性肺栓塞。对合并锁骨下静脉狭窄 (管腔直径 < 50%) 的患者, 行球囊扩张血管成形术, 并根据成形术后管腔直径评估是否需要植入锁骨下静脉支架。

1.4 随访 出院前对患者行口服抗凝出血风险 HAS-BLED 评分^[8], 出院后依据静脉血栓栓塞抗栓治疗指南^[9-10], 患者接受至少为期 3 个月口服抗凝治疗。根据患者 HAS-BLED 评分及出血风险评估, 选取利伐沙班或华法林口服抗凝治疗。出院后 3、6、12 个月在门诊随访, 并在 6 个月时复查上肢静脉造影或上肢彩色多普勒超声, 评估静脉管腔通畅程度 (通畅定义为静脉管径 ≥ 50%), 以最近一次检测作为随访终点数据。

1.5 统计学分析 采用 SPSS 23.0 (IBM) 统计软件进行数据分析, 服从正态分布的计量资料以 $\bar{x} \pm s$ 表

示,采用 t 检验,计数资料以率或构成比表示。采用 χ^2 检验。采用 Kaplan-Meier 生存分析及 log-rank 检验分析比较两组静脉通畅率及通畅时间。 $P < 0.05$ 为差异统计学意义。

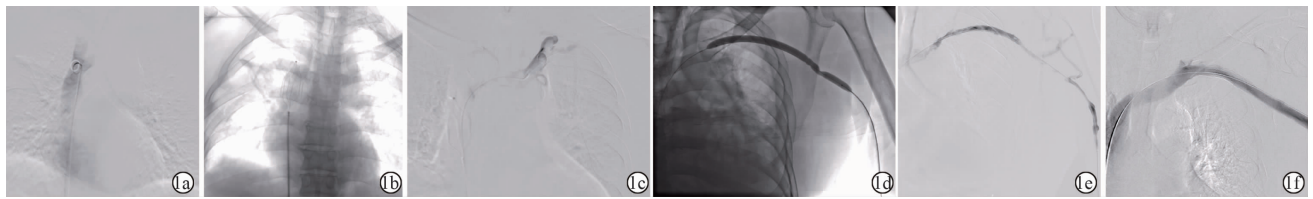
2 结果

2.1 患者一般资料比较 患者一般资料如表 1 所示,单纯抗凝组和 CDT 组性别、年龄、就诊时病程、受累肢体、上肢周径差及基础疾病比较,无明显统计学差异(P 均 > 0.05)。

2.2 治疗效果 20 例 CDT 患者,溶栓导管置入技术成功 19 例,技术成功率为 95% (定义为将溶栓导管置入血栓段内),无穿刺相关并发症。置管后予尿激酶溶栓治疗,溶栓天数为 (6.3 ± 3.3) d,尿激酶使用剂量为 (340 ± 135) 万 IU。如表 2 所示,两组患者在

住院天数、治疗后双上肢周径差以及并发症发生率方面,差异无统计学意义($P > 0.05$),在血栓清除率方面 CDT 组优于单纯抗凝组($P < 0.05$)。3 例肺动脉血栓栓塞行上腔静脉滤器置入,其中 1 例 Aegisy 滤器(先健科技,中国),2 例 OptEase 滤器(Cordis, USA)。见图 1a、1b。

对 12 例 CDT 后造影复查提示合并锁骨下静脉狭窄(管腔直径 $< 50\%$)的患者,行球囊扩张血管成形术,球囊导管(Medtronic, USA; 或 Boston Scientific, USA)直径范围在 6 ~ 12 mm。见图 1c、1e。血管成形术后,其中 7 例因球囊扩张后残余狭窄(管腔直径 $< 50\%$),共植入 8 枚锁骨下静脉支架,支架(Bard, USA; 或 Boston Scientific, USA)直径范围在 8 ~ 12 mm。见图 1f。随访 6 个月时支架均通畅。



注:1a:导管造影明确上腔静脉解剖形态;1b:放置上腔静脉滤器(Aegisy,先健科技,中国),滤器不解脱,输送杆在体外部分予以固定;1c:经导管造影可见充盈缺损影;1d:血栓清除后针对残余狭窄,球囊扩张成形时可见明显切迹;1e:球囊扩张后锁骨下静脉血流恢复通畅,侧支循环显影减少;1f:锁骨下静脉支架植入后造影复查血管壁光滑,对比剂回流通畅。

图 1 CDT 后上腔静脉滤器置入、球囊扩张成形及锁骨下静脉支架置入典型图

表 1 两组患者一般资料 ($\bar{x} \pm s$)

临床特征	单纯抗凝组 (n=12)	CDT 组 (n=20)	χ^2/t 值	P 值
年龄(岁)	58.4 ± 14.5	55.8 ± 14.0	0.502	0.619
性别(男/女,例)	5/7	13/7	-	0.277*
病程(d)	5.2 ± 3.0	6.0 ± 2.5	0.813	0.422
受累肢体(左/右,例)	7/5	15/5	-	0.438*
上肢周径差(cm)	2.8 ± 0.9	2.5 ± 1.4	0.662	0.531
基础疾病(例)				
肿瘤	7	12		
系统性红斑狼疮	1	2		
上肢静脉炎	1	2		
外伤	2	0		
慢性肾功能衰竭	0	1	0.745	0.489
白塞病	0	1		
高脂血症	0	1		
抗磷脂综合征	0	1		
永久心脏起搏器植入后	1	0		

注:*表示采用精确概率法。

表 2 两组疗效评价 ($\bar{x} \pm s$)

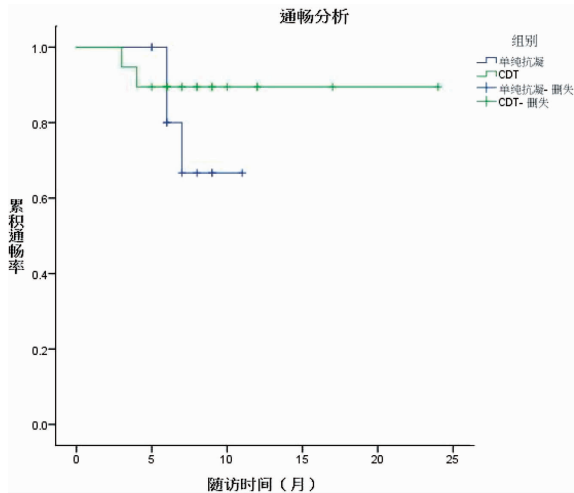
组别	例数	血栓清除 $\geq 50\%$ [例(%)]	住院时间 (d)	上肢周径差 (cm)	并发症 [例(%)]
单纯抗凝组	12	6(50.0)	9.8 ± 3.8	1.4 ± 0.6	2(16.7)
CDT 组	19	17(89.5)	11.9 ± 5.3	1.0 ± 0.6	6(31.6)
t 值	-	-	1.190	1.808	-
P 值	-	0.032*	0.244	0.081	0.432*

注:*表示采用精确概率法。

2.3 并发症比较 在并发症方面,单纯抗凝组发生 2 例并发症,为低分子肝素注射部位瘀斑,无内脏出血或颅内出血事件。CDT 组共发生 6 例并发症,其中 3 例为低分子肝素注射部位瘀斑,1 例为血管鞘周围渗血,1 例血管鞘周围皮下血肿,无溶栓相关大出血并发症发生。1 例患者因食管癌放疗后继发腋-锁骨下静脉血栓形成入院,因伴发肺动脉栓塞放置上腔静脉滤器(OptEase)。术后予尿激酶 75 万 IU 溶栓 24 h 后,突发呼吸困难以及血压、血氧饱和度下降,抢救无效死亡。后分析原因考虑再发肺动脉栓塞。

2.4 随访及预后 对 31 例患者行 HAS-BLED 评分,共 26 例低、中出血风险(0 ~ 2 分)患者,5 例高出血风险(≥ 3 分)患者。根据患者 HAS-BLED 评分以及出血风险评估,12 例口服伐沙班片(20 mg, po, qd),19 例口服华法林钠片,并定期监测凝血酶原时间国际标准化比值(PT-INR),调整个体化剂量。31 例均完成至少 3 个月口服抗凝药物治疗,所有患者随访时长为 3 ~ 24 (8.1 ± 4.1) 个月。在随访 6 个月时两组患者之间静脉通畅率无统计学差异($P > 0.05$)。通过静脉通畅率分析(Kaplan-Meier 法),以及组间

log-rank 分析, CDT 组整体随访通畅时间优于单纯抗凝组(图 2)。



注:组间通畅时间的比较采用 log-rank 检验, $P < 0.05$ 。

图 2 Kaplan-Meier 生存分析及 log-rank 检验随访比较两组患者出院后静脉通畅率及通畅时间

3 讨论

在所有静脉血栓栓塞事件中,与下肢深静脉血栓形成相比,上肢深静脉血栓形成发病率相对较低^[11]。但近年来,因肿瘤放化疗、PICC 置管以及血液透析等因素导致的继发性上肢静脉血栓形成发病率有所上升^[2]。本研究考虑血流动力学改变以及静脉血管动脉硬化等因素,在选取病例时排除血液透析相关性腋-锁骨下静脉血栓形成以及与之相关的慢性锁骨下静脉狭窄、闭塞。在 32 例患者中,肿瘤 19 例(59.4%),在所有肿瘤患者中, PICC 相关腋-锁骨下静脉血栓形成 7 例(36.8%),肿瘤以及 PICC 在本研究人群中占比较多。现普遍认为肿瘤也是静脉血栓栓塞症(VTE)的高危因素之一,通过释放细胞因子、促炎性反应及影响纤维蛋白水平等机制,肿瘤在患者血液高凝状态的形成过程中起重要作用^[12]。有研究指出,在所有 VTE 事件中,肿瘤相关者约占 18%,常见的肿瘤原发部位依次为肺、胰腺、结直肠、肾脏和前列腺等^[13]。同时, PICC 在肿瘤患者中,亦是 VTE 事件的高危因素之一^[14]。

对 UEDVT, 主要治疗目标为在病程急性期(≤ 14 d)内及时清除血栓,预防血栓复发和并发症。抗凝是血栓形成的基础治疗^[9-10],但抗凝药物并不直接激活纤溶系统,即不起直接溶解血栓的作用,因此其血栓清除效率弱于溶栓治疗^[15]。对 CDT 的争议主要围绕:(1) 给药剂量和给药速度;(2) 出血并发症。对于 CDT,当前普遍采用两种方案:(1) 大剂量短时间冲击治疗^[16];(2) 小剂量较长时间持续治

疗^[17]。与大剂量冲击比较,小剂量较长时间持续治疗在不增加出血风险的基础上,在血栓清除方面结果相仿^[18]。本研究接受小剂量较长时间 CDT 治疗的 20 例患者中,出现 5 例溶栓相关小出血事件,未出现大出血事件(内脏出血或颅内出血等)。

在溶栓前是否应预防性置入上腔静脉滤器,也存在争议,有研究推荐将其应用于部分溶栓或抗凝存在禁忌证的患者^[19]。相对于下腔静脉,上腔静脉长度相对较短,且周围解剖关系复杂,放置上腔静脉滤器易出现上腔静脉穿孔、主动脉穿孔、心包填塞、血气胸以及滤器迁移至心腔内等严重并发症,滤器相关死亡率较高^[20]。在所有上腔静脉滤器相关并发症中,滤器迁移相对多见。目前尚无设计用于上腔静脉的专用滤器,而设计用于下腔静脉的滤器可能与上腔静脉的管径不匹配,导致发生滤器迁移^[21]。因此,在放置上腔静脉滤器时,可采取类似 Aegisy 滤器,释放完成后输送杆不解脱,固定于体外,血栓清除之后取出。本研究共对 3 例患者置入上腔静脉滤器预防症状性肺栓塞进一步加重,但其中 1 例放置 OptEase 滤器溶栓 24 h 后再发肺动脉栓塞,经抢救无效死亡。不同于下腔静脉滤器的使用经验,目前仍无充分证据支持上腔静脉滤器在上肢深静脉血栓形成中预防致命性肺栓塞的价值,放置滤器应慎重。

本研究两组患者住院天数、治疗后双上肢周径差及并发症发生率方面,无明显统计学差异,血栓清除率 CDT 组优于单纯抗凝组。通过 log-rank 检验, CDT 组整体随访通畅时间优于单纯抗凝组。对于合并锁骨下静脉狭窄的 12 例患者,行血管成形术,其中 7 例患者共植入 8 枚锁骨下静脉支架。虽然当前对于锁骨下静脉支架放置与否仍存争议^[22],本研究中随访 6 个月时支架均通畅。

总之,对于继发性腋-锁骨下静脉血栓形成急性期(≤ 14 d)置管溶栓治疗安全、有效。对合并锁骨下静脉狭窄者,血管成形术短期(≤ 6 个月)效果良好。本研究是小样本病例资料的回顾性分析,且考虑肿瘤患者生存期,可能在数据统计及疗效评价上存在偏倚,需后续进一步加大样本量进行验证。

参考文献

- [1] Kraaijpoel N, van Es N, Porreca E, et al. The diagnostic management of upper extremity deep vein thrombosis: a review of the literature [J]. *Thromb Res*, 2017, 156: 54-59.
- [2] Vemuri C, Salehi P, Benarroch-Gampel J, et al. Diagnosis and treatment of effort-induced thrombosis of the axillary subclavian vein due to venous thoracic outlet syndrome [J]. *J Vasc Surg Venous Lymphat Disord*, 2016, 4(4): 485-500.

- [3] 陈林,余春华,李俊英. 肺癌患者 PICC 相关静脉血栓的回顾性分析[J]. 中国肺癌杂志,2015,18(9):549-553.
- [4] O'Connell JB,Chandra A,Russell MM,et al. Thrombolysis for acute lower extremity deep venous thrombosis in a tertiary care setting[J]. *Ann Vasc Surg*,2010,24(4):511-517.
- [5] 陈国平,顾建平,何旭,等. 低剂量尿激酶较长时间经导管直接溶栓术治疗急性髂-股静脉血栓形成的安全性和临床疗效[J]. 中华放射学杂志,2012,46(12):1119-1125.
- [6] 陈国平,顾建平,何旭,等. 顺行与逆行插管途径介入治疗急性下肢深静脉血栓形成的疗效比较[J]. 中华医学杂志,2017,97(5):353-358.
- [7] Alonso-Martínez JL, Anniccherico-Sánchez FJ, Urbieto-Echezarreta MA, et al. Residual pulmonary thromboemboli after acute pulmonary embolism[J]. *Eur J Intern Med*,2012,23(4):379-383.
- [8] Olesen JB,Lip GY,Lindhardsen J,et al. Risks of thromboembolism and bleeding with thromboprophylaxis in patients with atrial fibrillation:a net clinical benefit analysis using a 'real world' nationwide cohort study[J]. *Thromb Haemost*,2011,106(4):739-749.
- [9] Kearon C, Akl EA, Comerota AJ, et al. Antithrombotic therapy for VTE disease: Antithrombotic Therapy and Prevention of Thrombosis, 9th ed; American College of Chest Physicians Evidence-Based Clinical Practice Guidelines [J]. *Chest*, 2012, 141 (2 Suppl): e419S - e496S.
- [10] Kearon C, Akl EA, Ormelas J, et al. Antithrombotic therapy for VTE disease: CHEST guideline and expert panel report[J]. *Chest*,2016, 149(2):315-352.
- [11] Lamontagne F, McIntyre L, Dodek P, et al. Nonleg venous thrombosis in critically ill adults: a nested prospective cohort study[J]. *JAMA Intern Med*,2014,174(5):689-696.
- [12] Falanga A, Russo L, Milesi V, et al. Mechanisms and risk factors of thrombosis in cancer [J]. *Crit Rev Oncol Hematol*, 2017, 118: 79-83.
- [13] Sørensen HT, Møller L, Olsen JH, et al. Prognosis of cancers associated with venous thromboembolism [J]. *N Engl J Med*,2000, 343(25):1846-1850.
- [14] Jones D,Wismayer K,Bozas G,et al. The risk of venous thromboembolism associated with peripherally inserted central catheters in ambulant cancer patients[J]. *Thromb J*,2017,15:25.
- [15] Bashir R,Zack CJ,Zhao H,et al. Comparative outcomes of catheter-directed thrombolysis plus anticoagulation vs anticoagulation alone to treat lower-extremity proximal deep vein thrombosis [J]. *JAMA Intern Med*,2014,174(9):1494-1501.
- [16] Lungren MP,Ward TJ,Patel MN,et al. Endovascular thrombolysis to salvage central venous access in children with catheter-associated upper extremity deep vein thrombosis: technique and initial results [J]. *J Thromb Thrombolysis*,2015,40(3):274-279.
- [17] Chen G, Shi W, He X, et al. Feasibility of continuous, catheter-directed thrombolysis using low-dose urokinase in combination with low molecular-weight heparin for acute iliofemoral venous thrombosis in patients at risk of bleeding [J]. *Exp Ther Med*,2017,13(2):751-758.
- [18] Sebastian AJ, Robinson GJ, Dyet JF, et al. Long-term outcomes of low-dose catheter-directed thrombolytic therapy: a 5-year single-center experience [J]. *J Vasc Interv Radiol*,2010,21(7):1004-1010.
- [19] Carlon TA, Sudheendra D. Interventional therapy for upper extremity deep vein thrombosis [J]. *Semin Intervent Radiol*,2017,34(1):54-60.
- [20] Owens CA, Bui JT, Knuttinen MG, et al. Pulmonary embolism from upper extremity deep vein thrombosis and the role of superior vena cava filters: a review of the literature [J]. *J Vasc Interv Radiol*, 2010,21(6):779-787.
- [21] Lopera JE, Shapiro M, Sanchez D, et al. Superior vena cava (SVC) filters placed over central lines-analysis of line trapping and difficulties with line retrieval: an in-vitro experimental study [J]. *Acta Radiol*,2014,55(6):732-736.
- [22] De Caridi G, Massara M, Greco M, et al. Hybrid management of Paget-Schroetter syndrome due to thoracic outlet syndrome [J]. *Gen Thorac Cardiovasc Surg*,2016,64(2):109-112.

收稿日期:2017-11-10 编辑:王国品