

经导管动脉灌注治疗早期股骨头缺血性坏死

孙静¹, 袁伟², 史中兴³, 杨少苏³, 李书鹏¹

1. 枣庄市立医院影像科, 山东 枣庄 277102; 2. 枣庄学院, 山东 枣庄 277160;
3. 哈尔滨医科大学附属第二医院, 黑龙江 哈尔滨 150086

摘要: **目的** 评价经导管动脉灌注(TAI)阿替普酶等治疗早期股骨头缺血性坏死(ANFH)的临床疗效。**方法** 选择2011年3月至2013年12月经TAI治疗的45例ANFH患者。对患者行股骨头供血动脉超选择性血管造影后,经旋股内、外动脉灌注阿替普酶等进行治疗,1周后再次行动脉灌注治疗,并在每次术后对股骨头动脉造影的表现及髋关节的功能进行分析评价。**结果** 45例患者治疗后第1次、第2次动脉造影均显示部分阻塞血管再通及血管数量较治疗前明显增多,ANFH各分型血管异常率与治疗前比较均有明显减少(P 均 <0.05)。治疗后患者髋关节功能明显恢复,髋关节各项功能评分增加(P 均 <0.05)。**结论** TAI治疗早期ANFH有显著的疗效,使用阿替普酶等药物能迅速、明显改善股骨头的供血动脉微循环。

关键词: 经导管灌注治疗; 股骨头缺血性坏死, 早期; 阿替普酶

中图分类号: R 684 **文献标识码:** B **文章编号:** 1674-8182(2017)03-0357-03

股骨头缺血性坏死(avascular necrosis of the femoral head, ANFH)是骨科常见疾病,具有病程长、致残率高的特点,其病因主要有过量饮酒、长期或大剂量应用皮质激素、减压病、基因遗传以及外伤等^[1-3],虽然其确切发病机制尚不明确,但有人认为这可能与其导致的股骨头供血动脉狭窄、微栓子形成、血液瘀滞从而导致股骨头血液循环障碍有关^[4]。早期ANFH治疗主要包括药物或生物物理治疗等非手术治疗和手术治疗,近年来采用血管介入治疗ANFH越来越引起临床及患者的重视^[5-6]。经导管动脉灌注(transcatheter arterial infusion, TAI)治疗早期ANFH以往常用尿激酶等溶栓药物,现阿替普酶在急性心肌梗死、脑梗死^[7-8]及肺栓塞等溶栓治疗中取得了良好的临床效果,故本研究采用阿替普酶代替尿激酶治疗早期ANFH,旨在探讨应用阿替普酶等药物TAI治疗早期ANFH的临床疗效。

1 材料与方 法

1.1 临床资料 选择自2011年3月至2013年12月期间经临床及影像学(X线、CT或MRI)检查确诊并行TAI治疗的早期ANFH患者共45例(Ficat分期I期27例,II期18例)对其临床资料进行回顾性分析,其中男性29例,女性16例,年龄15~68岁,病程2个月~2年。23例有长期或大剂量使用激素史,酗酒史11例,外伤史6例,其余5例原因不明。临床症

状均有不同程度的髋关节疼痛伴活动受限、跛行等,严重影响患者的生活质量。所有患者在介入治疗手术前均签署手术知情同意书。

1.2 器材、方法与药物

1.2.1 器材与材料 手术中使用的设备为Siemens公司ARTISZEE平板型DSA机。美国Cook公司4F造影导管(MIK导管、RH导管),日本Terumo公司4FCobra导管,日本Cordis公司5F造影导管(PIG导管)及2.7F微导管,对比剂为美国GE公司生产的威视派克(Visipaque)。术前均常规行血常规、凝血等血液学检查。

1.2.2 方法 患者仰卧于介入手术台上,常规消毒,铺无菌手术单,于患肢对侧腹股沟韧带下方1.0 cm处股动脉搏动最强点以2%利多卡因局部浸润麻醉后,采用Seldinger穿刺技术穿刺股动脉后,置入5F动脉鞘。首先将5F PIG导管前段置于腹主动脉平第3腰椎水平造影,显示患侧髂总动脉开口,然后使用4F Cobra导管选择行患侧髂内动脉造影,寻找旋股内、外动脉的开口位置,再用4F Cobra或2.7F微导管分别超选择进入患侧旋股内、外动脉,确认患侧股骨头区血供情况及病变区域后,术中灌注罂粟碱30 mg、疏血通4 ml、前列地尔注射液(凯时)10 μ g及阿替普酶(爱通立)25 mg(单侧股骨头坏死治疗用量)后,造影复查,观察介入治疗前后股骨头供血动脉分支的数量。术毕,拔管、止血,加压包扎,穿刺侧肢体制动6 h,患者平卧24 h。术后患者应避免负重,坚持康复训练及拄拐6~8个月,口服阿司匹林片8~12个月。所有患者第1次TAI治疗1周后再次行介

入治疗,每次均以相同术式及条件行造影检查,观察每个患者每次 TAI 治疗前后造影表现。出院后对所有患者随访 1~2 年。

1.3 观察指标 ANFH 供血动脉造影表现及特征根据曹建民等^[9]提出的 4 型新分类方法进行分类,观察 TAI 治疗前后血管造影分型及血管异常率。根据 Harris 评定标准评价 TAI 治疗前后患侧髋关节功能^[10],评定项目包括疼痛、关节功能及关节活动等。Harris 评定总分为 100 分,评定分数越高表示功能越好。

1.4 统计学方法 采用 SPSS 16.0 软件进行统计学分析。计量资料以 $\bar{x} \pm s$ 表示,治疗前后比较采用配对 t 检验;计数资料比较采用 χ^2 检验。 $P < 0.05$ 为差异有统计学意义。

2 结果

2.1 ANFH 的供血动脉造影 ANFH 的旋股内动脉造影显示,45 例患者均有明显血液循环异常,结果表明采用 TAI 治疗早期 ANFH 各分型血管异常率与治疗前比较均有明显减少(P 均 < 0.05)。如表 1 所示。本组中,采用超选择性插管技术将导管前段置于股骨头的主要供血动脉(旋股内、外动脉)内进行 TAI 治疗,治疗的靶向性更强,局部血药浓度高,治疗后患者

后股骨头供血动脉分支的数量明显增多且有部分供血动脉分支出现明显的再通现象(图 1)。

2.2 髋关节功能的评价 经过两次 TAI 治疗后,患者活动功能障碍等临床症状均有不同程度的缓解,尤其是疼痛症状改善明显。其中 13 例症状减轻,17 例明显减轻,症状消失 15 例。治疗后患者髋关节功能明显恢复,髋关节各项评分均较治疗前增加(P 均 < 0.05)。TAI 治疗前后患者髋关节功能评分、关节活动评分及疼痛评分见表 2。

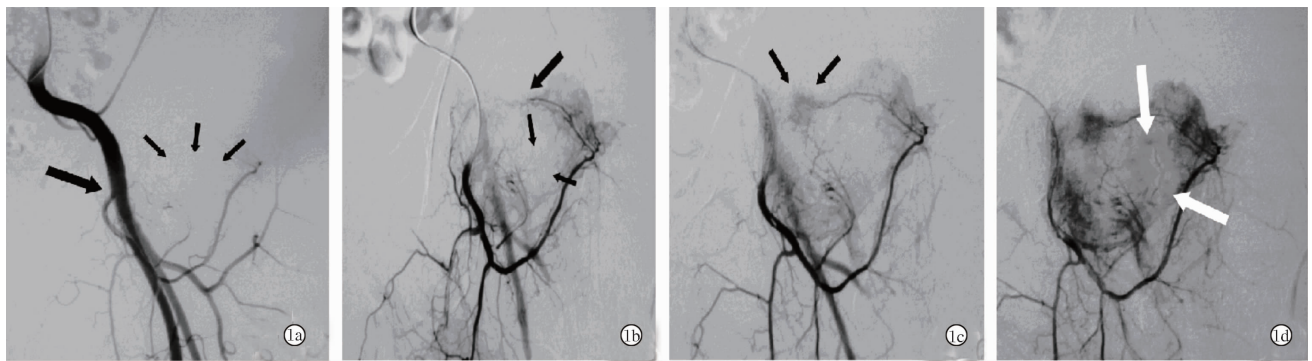
表 1 TAI 治疗前后血管造影分型及血管异常率比较 (%)

血管造影分型	TAI 术前造影 血管异常率	第 1 次 TAI 术后 造影血管异常率	第 2 次 TAI 术后 造影血管异常率
I 型(动脉闭塞型)			
I a(主干闭塞)	42.2	11.1 ^a	6.7 ^a
I b(分支闭塞)	15.6	4.4 ^a	2.2 ^a
II 型(毛细血管型)	17.8	6.7 ^a	4.4 ^a
III 型(静脉型)	11.1	4.4 ^a	2.2 ^a
IV 型(混合型)	13.3	6.7 ^a	2.2 ^a

注:与 TAI 术前造影血管异常率比较,^a $P < 0.05$ 。

表 2 TAI 治疗前后的 Harris 评分对比 (分, $\bar{x} \pm s, n = 45$)

组别	疼痛评分	关节功能评分	关节活动评分	总分
TAI 治疗前	19.31 \pm 3.99	23.91 \pm 5.42	3.02 \pm 1.03	45.35 \pm 9.21
TAI 治疗后	39.45 \pm 7.68	40.12 \pm 7.84	4.39 \pm 1.62	85.13 \pm 9.87
P 值	< 0.05	< 0.05	< 0.05	< 0.05



注:1a:左侧股动脉造影(4FCOBA 导管),显示左侧旋股内动脉(长黑箭头)开口及旋股外动脉走行,左侧股骨头区血管稀少(短黑箭头);1b:左侧旋股内动脉超选择性造影(2.7F 微导管),左侧外骨髁动脉远端突然中断(长黑箭头),左侧股骨头中心区血管明显稀少(短黑箭头);1c:第 1 次 TAI 治疗后左侧旋股内动脉超选择性造影,左侧外骨髁动脉远端出现再通现象,其远端毛细动脉明显增多(黑箭头);1d:第 2 次 TAI 治疗后左侧旋股内动脉超选择性造影,左侧股骨头区血管数量明显增多,左侧股骨头中心区毛细动脉明显增多(白箭头)。

图 1 50 岁男性患者左侧早期 ANFH TAI 治疗前后血管造影

3 讨论

ANFH 可分为创伤性和非创伤性两大类,其中创伤性 ANFH,是髋关节损伤后的常见后遗症^[11]。非创伤性 ANFH 病因相对比较复杂,过量饮酒、长期或大剂量应用皮质激素以及遗传等因素均可导致。虽然目前其确切发病机制尚不明确,但有人认为这可能与其导致的股骨头供血动脉狭窄、微栓子形成、血液

瘀滞从而导致股骨头血液循环障碍有关。对 ANFH 越早发现治疗效果越好,早期的 ANFH 的确诊主要靠影像诊断,因为 X 线的敏感性较 CT、MRI 仍有很大的差距,所以 CT、MRI 对确诊早期 ANFH 有很重要的价值^[12-14]。ANFH 传统的治疗方法主要有外科钻孔减压、骨移植术、髋关节置换和口服药物等方法。外科手段治疗早期 ANFH 对患者创伤大、恢复慢且费用较高^[11],而口服药物一般疗效较差。采用血管介

人治疗早期 ANFH 逐渐得到了广泛的认可。

采用 TAI 治疗早期 ANFH,其原理是动脉造影能准确找到股骨头的供血动脉,超选择性插管可以将扩血管、溶栓等低张性药物准确灌注到股骨头供血血管内,扩张供血血管,溶解微栓子后增加股骨头供血血管的侧支循环,通过骨愈合和骨小梁的重建从而促进坏死骨的吸收和新生骨的形成,防止股骨头受压塌陷变形等,并且能使骨内压降低,使患者的活动障碍及疼痛症状在短期得到明显改善^[15]。对于早期 ANFH 病人,由于病程短,在介入治疗后血供能很快得到恢复,部分骨坏死区域较快修复完整。本组中,经统计分析证实,对于早期 ANFH 患者短期内进行两次 TAI 治疗可显著改善其临床疼痛症状,有效提高患者的生活质量,从而延缓髋关节置换时间,具有积极的临床意义。

由于溶栓治疗效果对早期 ANFH 治疗的预后效果有着决定性的作用,因此找到合适的溶栓药物一直是临床医生面临的一个棘手的问题。长久以来,临床上经常使用尿激酶作为首选溶栓药物治疗 ANFH。近些年来随着基因工程的发展,阿替普酶在溶栓治疗中得到越来越广泛的应用,并获得了医生和患者的高度认可。据笔者所知,使用阿替普酶治疗早期 ANFH 的方法在国内外均鲜有报道。

阿替普酶是一种通过基因工程技术制备的新的重组非糖基化纤溶酶原激活物,其主要成分是糖蛋白,它通过切断纤溶酶原分子中的精氨酸 560 以及缬氨酸 561 键,激活体内纤溶酶原转化为纤溶酶,而使纤维蛋白凝块、纤维蛋白原以及前凝血因子 V、VIII 降解,并分解与血凝有关的纤维蛋白降解产物,使得血栓溶解^[16]。与尿激酶相比,阿替普酶半衰期很短(约为 4~5 min),并且由于阿替普酶具有纤维蛋白特异性,对血栓的靶位溶解较强,可选择性激活血栓部位的纤溶酶原,能在短时间内发挥作用,不会对全身纤溶系统造成影响,从而降低出血的发生率,是一种溶栓力强、开通率高、起效迅速、安全性高的溶栓药物^[17],在治疗心肌梗死、肺梗塞及脑梗死有很好的疗效。

总之,经导管灌注阿替普酶等药物治疗早期 ANFH 患者能迅速、明显改善股骨头的供血动脉微循环,使得患者临床症状得到明显改善。使用 TAI 治疗

早期 ANFH 可显著改善患者临床的疼痛症状,有效提高患者的生活质量,具有非常积极地临床意义。

参考文献

- [1] 惠本军,陈东民,朱蒙蒙,等.经导管灌注综合治疗成人早期股骨头缺血性坏死的临床疗效及 DSA、MRI 评价[J].微创医学,2013,8(4):462-463,457.
- [2] Kerachian MA, Courmoyer D, Harvey EJ, et al. New insights into the pathogenesis of glucocorticoid-induced avascular necrosis: microarray analysis of gene expression in a rat model[J]. Arthritis Res Ther, 2010,12;R124.
- [3] Gagala J, Buraczynska M, Mazurkiewicz T, et al. Prevalence of genetic risk factors related with thrombophilia and hypofibrinolysis in patients with osteonecrosis of the femoral head in Poland[J]. BMC Musculoskelet Disord, 2013, 14;264.
- [4] 吕松,王小玲,赵梅.股骨头缺血性坏死介入治疗体会[J].影像技术,2014,26(3):17-18.
- [5] 储玉山,曹建民,黄健等.股骨头缺血性坏死介入治疗前后的 DSA 对照研究[J].放射学实践,2011,26(11):1211-1215.
- [6] 孟巍,曹海利,白彬,等.基质细胞衍生因子-1 介入治疗股骨头坏死的实验研究[J].介入放射学杂志,2009,18(4):294-296.
- [7] Yayan J. Effectiveness of alteplase in the very elderly after acute ischemic stroke[J]. Clin Interv Aging, 2013, 8:963-974.
- [8] Micieli G, Marcheselli S, Tosi PA. Safety and efficacy of alteplase in the treatment of acute ischemic stroke[J]. Vasc Health Risk Manag, 2009, 5:397-409.
- [9] 曹建民,储玉山,孔伟东,等.股骨头缺血性坏死的血管造影表现及分型[J].中国介入影像与治疗学,2006,3(5):321-324.
- [10] Jeyhad AM, 丁悦,许杰等. Harris 评分和 X 线在评价全髋关节置换术后疗效中的作用[J].中华关节外科杂志(电子版),2009,3(5):594-598.
- [11] 王凯冰,白彬,王宏辉,等.股骨头缺血性坏死治疗的研究进展[J].介入放射学杂志,2006,15(10):636-639.
- [12] 董剑群,谢春明.股骨头坏死介入治疗的疗效观察[J].中国医药指南,2013,11(19):122-123.
- [13] 何长林,张琼,张静,等.成人股骨头缺血性坏死的 X 线及 CT 表现[J].医学影像学杂志,2010,20(5):762-763.
- [14] 鲁广华,李俊峰,赵大聪.股骨头坏死 CT 与 MRI 诊断的临床分析[J].医学影像学杂志,2010,20(11):1706-1708.
- [15] 张敏,杜炯,黄学菁,等.股骨头缺血性坏死的 CT/MRI 特征性表现比较分析[J].医学影像学杂志,2012,22(1):124-127.
- [16] 陈泉芳,王威,邹小英,等.阿替普酶治疗大面积肺血栓栓塞症的疗效[J].实用医学杂志,2013,29(7):1159-1161.
- [17] 胡彬.阿替普酶与尿激酶溶栓治疗急性心肌梗死的疗效对比分析[J].实用药物与临床,2013,16(10):960-962.

收稿日期:2016-10-23 修回日期:2016-12-23 编辑:周永彬