

- [4] 吴阶平. 泌尿外科[M]. 济南:山东科学技术出版社,1993:934.
- [5] 曹铁生,段云友. 多普勒超声诊断学[M]. 北京:人民卫生出版社,2004:524-526.
- [6] 陈赟,徐志鹏,陈海,等. 精索静脉曲张 5 种术式的疗效及并发症的对比观察[J]. 中华男科学杂志,2015,21(9):803-808.
- [7] 尉媛,常征,余凌忠. 3 种手术方法对精索静脉曲张疗效的比较[J]. 解放军预防医学杂志,2015,33(4):415-416.
- [8] 陈丰,周黎明. 亚临床型精索静脉曲张的彩色多普勒诊断[J]. 现代医用影像学,2014,23(6):707-709.
- [9] Schiff JD, Li PS, Goldstein M. Correlation of ultrasound-measured venous size and reversal of flow with Valsalva with improvement in semen-analysis parameters after varicocelectomy [J]. Fertil Steril, 2006,86(1):250-252.
- [10] 徐峰,汪泓,郝宝金. 亚临床型精索静脉曲张对精液质量的影响[J]. 蚌埠医学院学报,2013,38(11):1448-1449.
- [11] Karpman E, Williams DH, Lipshultz LI. Vasectomy reversal: new techniques and role in the era of intracytoplasmic sperm injection [J]. Can J Urol, 2006,13(suppl 1):22-27.
- [12] 吕林杰,李成龙,熊鹰,等. 腹腔镜和显微镜下精索静脉高位结扎术的疗效比较[J]. 临床泌尿外科杂志,2014,29(10):918.
- [13] Sun HB, Liu Y, Yan MB, et al. Comparing three different surgical techniques used in adult bilateral varicocele [J]. Asian J Endosc Surg, 2012,5(1):12-16.
- [14] 潘连军,潘锋,张兴源,等. 显微外科曲张精索静脉结扎术治疗精索静脉曲张(附 94 例报告)[J]. 中华男科学杂志,2012,18(5):416-418.
- [15] 史庆,祝海,王新生,等. 显微镜下精索静脉曲张 3 种手术效果的对比研究(附 120 例报告)[J]. 中华男科学杂志,2013,19(10):931-934.

收稿日期:2016-09-23 修回日期:2016-10-22 编辑:王国品

· 临床研究 ·

## 转子间重建联合人工髋关节置换术治疗 不稳定转子间骨折的疗效

王军, 苏柯, 李龙杰

沧州市中心医院骨二科, 河北 沧州 061001

**摘要:** **目的** 观察转子间重建联合人工髋关节置换术治疗不稳定转子间骨折的疗效。**方法** 选取 2013 年 1 月至 2016 年 1 月不稳定转子间骨折患者 130 例,采用数字随机分组方法分为观察组和对照组,每组 65 例,观察组采用转子间重建联合人工髋关节置换术治疗,对照组采用传统侧钢板动力髋螺钉(DHS)固定术治疗,比较两组治疗后的疼痛、功能、畸形、运动范围 Harris 评分,及并发症情况和手术时间、术中出血量、骨折愈合时间、完全负重时间。**结果** 观察组术后疼痛、功能、畸形、运动范围等均明显优于对照组( $P$  均  $<0.01$ )。观察组患者总并发症发生率明显低于对照组(4.02% vs 32.31%,  $P < 0.01$ )。观察组术中出血量明显低于对照组,完全负重时间明显短于对照组,差异均有统计学意义( $P$  均  $<0.01$ )。两组手术时间、骨折愈合时间比较无统计学差异( $P > 0.05$ )。**结论** 股骨转子间重建联合人工髋关节置换术应用于老年不稳定股骨转子间骨折的治疗效果明确,并发症较少。

**关键词:** 转子间重建; 人工髋关节置换; 不稳定转子间骨折; 侧钢板动力髋螺钉固定; 并发症

**中图分类号:** R 687.4 **文献标识码:** B **文章编号:** 1674-8182(2017)02-0226-03

随着我国人口不断老龄化,转子间骨折的发病率逐年升高,主要为 50 岁以上老年人,其中 35% ~ 50% 为不稳定性骨折<sup>[1]</sup>。且这类骨折患者多合并有骨质疏松且股骨距并不完整,故应用髋螺钉以及髓内钉无法达到理想的效果,同时不稳定转子间骨折会使患者的卧床时间增加,不可避免的增加术后并发症,所以越来越多的观点倾向于对此类患者进行关节置换手术处理,因关节置换术后患者可以提前下床活

动,降低了术后并发症的发生率<sup>[2]</sup>。在本研究中我们对转子间重建联合人工髋关节置换手术治疗不稳定性骨折的治疗效果进行如下分析。

### 1 资料与方法

**1.1 一般资料** 选取 2013 年 1 月至 2016 年 1 月收治的不稳定型转子间骨折患者 130 例,年龄 68 ~ 84 (72.92 ± 3.54) 岁,均符合股骨转子间临床症状,经 X 线、CT 诊断为股骨间骨折患者,采用数字随机分组方法分为观察组和对照组,每组 65 例。其中观察组男 34 例,女 31 例;合并冠心病 22 例,糖尿病 24 例,高

血压 18 例;跌倒 42 例,车祸 23 例;Evans 分型 III 型 36 例, II 型 29 例。对照组男 32 例,女 33 例;合并冠心病 21 例,糖尿病 26 例,高血压 18 例;跌倒 40 例,车祸 25 例;Evans 分型 III 型 31 例, II 型 34 例。两组患者性别、合并症、致病因素等一般资料比较无统计学差异( $P$  均  $>0.05$ ),具有可比性。

**1.2 治疗方法** 对照组采用传统侧钢板动力髌螺钉(DHS)固定术治疗,观察组采用转子间重建联合人工髋关节置换术治疗,入院后 3 ~ 10 d 给予手术治疗,入院时即给予皮肤牵引处理,对术前伴随症状予以积极处理,根据患者的年龄、活动量以及髋臼情况选择手术方式,手术采用全麻,取标准髋部后外侧切口,将髋关节以及骨折部位充分暴露,若股骨大转子完整,在股骨颈的中段部分将其锯断,取出股骨头,随后见骨折小转子充分松解,作钻孔处理并给予 8 字缝合固定,将小转子固定于股骨近端,股骨距骨折同样应用钢丝环结扎于股骨近端,若大转子也为粉碎性骨折,则需将股骨头颈部直接取出后应用同样的方式将小转子以及股骨距予以固定,最后复位大转子,并使用钢丝固定,待股骨近端解剖位置恢复好后给予开髓、扩髓,最后冲洗手术视野并严格止血、复位关节,放置橡胶引流管,缝合手术切口并包扎<sup>[3-4]</sup>。

**1.3 观察指标** 根据美国 Harris 评分法对患者疼痛、功能、畸形、运动范围进行评分,总分为 100 分,分值越高,功能越好。比较两组术后并发症情况、手术时间、术中出血量、骨折愈合时间以及完全负荷时间。

**1.4 统计学方法** 采用 SPSS 17.0 软件进行统计分析,计量资料以  $\bar{x} \pm s$  表示,组间比较采用独立样本  $t$  检验,计数资料采用  $\chi^2$  检验和校正  $\chi^2$  检验, $P < 0.05$  为差异有统计学意义。

## 2 结果

**2.1 两组患者骨折治疗后的 Harris 评分比较** 观察组术后疼痛、功能、畸形、运动范围等均明显优于对照组( $P$  均  $<0.01$ )。见表 1。

**2.2 两组患者术后并发症情况比较** 观察组患者总并发症发生率明显低于对照组( $P < 0.01$ )。见表 2。

**2.3 两组患者手术情况比较** 观察组的术中出血量明显低于对照组,完全负重时间明显短于对照组,差异均有统计学意义( $P$  均  $<0.01$ )。两组手术时间、骨折愈合时间比较无统计学差异( $P > 0.05$ )。见表 3。

**2.4 手术前后影像对比** 1 例患者术前 CT 示股骨头出现不稳定性骨折,经转子间重建联合人工髋关节置换术,术后螺钉在位,未见明显切出,患者髋关节功

能正常。见图 1、图 2。

表 1 两组患者骨折治疗后的 Harris 评分比较 (分,  $\bar{x} \pm s$ )

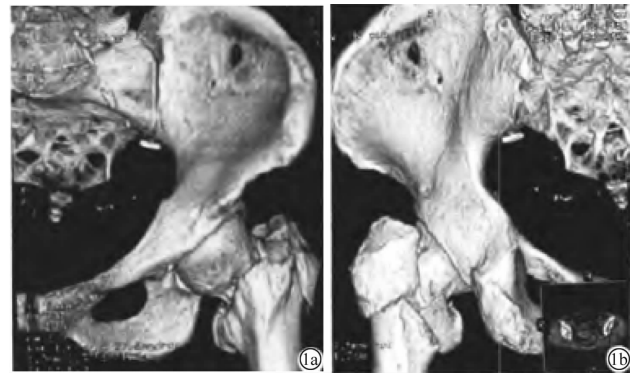
组别	例数	疼痛	功能	畸形	运动范围
对照组	65	34.25 ± 2.26	31.35 ± 3.23	2.35 ± 0.26	3.13 ± 1.04
观察组	65	42.12 ± 3.24	35.82 ± 4.69	3.06 ± 0.55	4.66 ± 1.25
$t$ 值		6.153	7.654	7.122	7.534
$P$ 值		$<0.01$	$<0.01$	$<0.01$	$<0.01$

表 2 两组患者术后并发症情况比较 (例)

组别	例数	感染	髋关节疼痛	脱位	髋臼磨损	总并发症发生率(%)
观察组	65	0	1	0	2	4.62
对照组	65	3	8	8	2	32.31
$\chi^2$ 值						16.557
$P$ 值						$<0.01$

表 3 两组患者手术情况比较 ( $\bar{x} \pm s$ )

组别	例数	手术时间 (min)	术中出血量 (ml)	骨折愈合时间 (周)	完全负重时间(周)
对照组	65	75.3 ± 20.1	221.6 ± 50.3	14.5 ± 2.6	9.7 ± 4.2
观察组	65	75.8 ± 15.2	120.1 ± 50.2	14.3 ± 1.9	6.5 ± 3.2
$t$ 值		1.289	21.864	0.257	6.154
$P$ 值		$>0.05$	$<0.01$	$>0.05$	$<0.01$



注:1a:正位片;1b:侧位片。股骨头出现不稳定性骨折。

图 1 患者术前的 CT 影像



注:术后螺钉在位,未见明显切出,患者髋关节功能正常。

图 2 患者术后影像学图像

## 3 讨论

股骨转子间骨折为骨科常见疾病,常见于老年骨质疏松患者,在外力的突然作用下股骨转子受到直接的冲击力而导致骨折,大多数为不稳定性骨折,在临

床上以外旋畸形为主要表现,短缩长度一般大于 3 cm,并伴随广泛皮下血肿<sup>[5]</sup>,属于囊外关节骨折,可以在 X 线下分型,并鉴别于股骨颈骨折。钢板微创内固定、近端股骨髓内固定、关节置换术为其主要的治疗方法<sup>[6-7]</sup>。

目前许多临床医师开始将髋关节置换手术应用于不稳定性转子间骨折的治疗,有研究发现,应用钢丝环将股骨近端骨折块进行环扎后进行髋关节置换效果较好。在本研究中,观察组患者在术后第 2 天均进行下肢活动,术后 1 周在步行器辅助下进行活动,因不稳定骨折患者伴有大量的骨块,所以一般采用骨水泥进行固定以获得更好的牢固性<sup>[8]</sup>,但需要严格筛选转子间骨折的手术适应证。在本研究中,安装假体前用钢丝环扎固定小转子,确定前倾角的解剖位置,术后仅 1 例患者出现脱位情况,安装假体前同样将大转子复位,并应用钢丝捆绑,获得了肢体长度的解剖位置,术后无双下肢不等长情况。

本次研究中我们将钢丝环用于环扎股骨近端并对其周围解剖结构予以重建,从而降低手术难度,且能够降低术后并发症的发生率<sup>[9]</sup>,且手术后的股骨近端骨量能够得到保证,本研究观察组中未发现骨折不愈合病例。

笔者体会,采用股骨转子间重建联合关节置换术治疗老年不稳定股骨转子间骨折,手术的首要原则为保证正常的倾斜角度,避免出现髓内畸形,且手术时间越早越好,该术式保留了股骨距<sup>[10]</sup>,并重建了大转子,通过改良张力带予以固定,使得大小转子间的骨性连接得到很好的恢复,有利于加强稳定性,使患者术后能够早期下床活动,同时使用人工长柄假体,使髓腔以及柄体之间的接触面积增加,假体松动和下沉情况减少<sup>[11-12]</sup>。本研究结果显示,观察组较对照组术中出血量显著减少,完全负重时间明显升高,并发症发生率明显减少,说明股骨转子间重建并关节置换

术应用于老年不稳定股骨转子间的治疗效果好,并发症少。

## 参考文献

- [1] 李慧武,戴尅戎,郝永强,等. 股骨转子间骨折合并症的特点及其对骨折治疗的影响[J]. 中国骨质疏松杂志,2010,16(6):431-434.
- [2] 曾波,熊海燕,许建中,等. 髋部骨折患者 448 例流行病学分布特征[J]. 中华创伤杂志,2011,27(1):56-59.
- [3] 牛存良. 双动半髋关节置换及全髋关节置换修复高龄转子间骨折的对比[J]. 中国组织工程研究,2015,19(22):3482-3486.
- [4] 舒本林. 半髋关节置换治疗高龄老年不稳定转子间骨折的临床应用[J]. 医学综述,2014,20(24):4593-4595.
- [5] 张永涛,王春生,王坤正,等. 转子间重建并关节置换术治疗老年人不稳定转子间骨折的疗效分析[J]. 西安交通大学学报(医学版),2013,34(2):272-274.
- [6] 郑锐,孙和炎. 股骨近端抗旋髓内钉与股骨近端解剖型锁定钢板治疗高龄不稳定型转子间骨折的疗效比较[J]. 中国老年学杂志,2015,35(11):3079-3081.
- [7] 李江伟,宁旭,叶川. 手术治疗高龄不稳定型转子间骨折患者 102 例回顾分析[J]. 重庆医学,2014,43(24):3243-3245.
- [8] 孟勇,信效堂,姜鹏,等. 动力髋螺钉置入内固定治疗骨质疏松性转子间骨折 110 例[J]. 中国组织工程研究与临床康复,2010,14(39):7291-7294.
- [9] 郭得辛,王明礼,宋志勇,等. 远端稳定的生物型人工股骨头置换治疗老年转子间骨折的临床疗效[J]. 中国老年学杂志,2016,36(4):912-914.
- [10] 周强,陆骅,俞思明,等. 动力髋结合转子稳定钢板与 Gamma 钉内固定治疗股骨转子间骨折的比较[J]. 中国组织工程研究,2014,18(9):1441-1452.
- [11] 张英泽,王庆贤,潘进社,等. 微创动力髋螺钉(DHS)治疗老年股骨转子间骨折[J]. 中华创伤骨科杂志,2005,7(4):318-321.
- [12] 王国栋,袁同洲,许诺,等. 防旋型股骨近端髓内钉治疗老年股骨转子间骨折[J]. 中国组织工程研究,2014,18(17):2679-2684.

收稿日期:2016-09-18 修回日期:2016-10-22 编辑:王国品