

踝关节骨折并三角韧带深层或全层断裂 两种治疗方法比较

程其远, 干阜生

安徽医科大学阜阳临床学院骨科, 安徽 阜阳 236003

摘要: **目的** 探讨踝关节骨折并三角韧带深层或全层断裂患者在三角韧带处理上采用保守治疗与手术修复的临床效果。**方法** 2012 年 12 月至 2014 年 8 月安徽医科大学阜阳临床学院骨科收治踝关节骨折并三角韧带深层或全层断裂的患者 50 例,按就诊顺序编号,偶数纳入韧带保守治疗组(切开复位内固定治疗踝关节骨折,三角韧带不作手术修复),奇数纳入韧带手术修复组(同样切开复位内固定治疗踝关节骨折,三角韧带进行手术修复)。对两组患者的性别、年龄、骨折分型、受伤至治疗时间等资料进行比较,在治疗后 6、12、18、24 个月对患者踝关节功能进行美国骨科足踝外科协会(AOFAS)评分(满分 100 分,得分高者表示功能好),对比两组治疗后各时点的踝关节功能。**结果** 47 例患者完成 24 个月治疗后随访,3 例失访,获随访者中保守治疗组 23 例,手术修复组 24 例。两组切开复位内固定术后切口均为一期愈合,骨折愈合良好,愈合时间 13~18 周,平均 15.3 周;均未出现内固定松动,再骨折等并发症。治疗后 6、12 个月两组踝关节功能 AOFAS 评分差异均无统计学意义(P 均 >0.05);术后 18、24 个月手术修复组 AOFAS 评分明显高于保守治疗组(P 均 <0.05)。**结论** 踝关节骨折并三角韧带深层或全层断裂患者,手术修复三角韧带的疗效优于保守治疗。

关键词: 三角韧带, 深层, 全层; 断裂; 踝关节骨折; 手术修复; 保守治疗

中图分类号: R 68 **文献标识码:** B **文章编号:** 1674-8182(2017)01-0064-03

踝关节是人体主要负重关节,受力峰值可达到自身体重的 5 倍^[1],其周围肌肉、韧带薄弱,因此极易损伤。一项统计显示美国每天约发生 14 000 例踝关节骨折,其中近 80% 为外旋暴力骨折^[2],是导致三角韧带深层或全层断裂的主要原因。目前关于三角韧带浅层的治疗已达成共识,但对于三角韧带深层或全层断裂是否需行手术治疗尚无定论。骨科医生只有根据自己的临床经验选择是否手术治疗。本研究对比三角韧带深层或全层断裂保守治疗及手术治疗的长期临床效果,旨在为此类损伤的治疗提供参考。

1 资料与方法

1.1 一般资料 2012 年 12 月至 2014 年 8 月安徽医科大学阜阳临床学院骨科收治的 50 例踝关节骨折并三角韧带深层或全层断裂的患者,按就诊顺序编号,偶数纳入保守治疗组(切开复位内固定治疗踝关节骨折,三角韧带不作手术修复),奇数纳入手术修复组(同样切开复位内固定治疗踝关节骨折,三角韧带进行手术修复)。术后 3 例失访,获随访者中保守治疗组 23 例,手术修复组 24 例。保守治疗组男 14 例,

女 9 例;年龄 23~67 岁,平均 39 岁;Lauge-Hansen 分型:14 例旋后外旋型,9 例旋前外旋型;受伤至手术时间 7.04 d(3~15 d)。手术修复组男 18 例,女 6 例;年龄 19~71 岁,平均 35 岁;Lauge-Hansen 分型:17 例旋后外旋型,7 例旋前外旋型;受伤至手术时间 7.50 d(3~14 d)。纳入标准:(1)内踝下方空虚感,局部瘀斑、压痛明显,无内踝骨折;(2)踝关节 X 线正位片或外旋应力片示踝关节内侧间隙 >5 mm;或 X 线片表现不明显,高度怀疑三角韧带断裂,行踝关节 MRI 提示三角韧带深层或全层连续性中断。排除标准:既往有踝关节功能不良患者。研究获医院伦理委员会通过及患者知情同意。

1.2 手术方法 硬膜外麻醉成功后,取仰卧位,术区消毒、铺巾,患肢气囊止血,两组均对踝关节骨折进行切开复位内固定。合并下胫腓联合损伤的患者,采用 1 或 2 枚直径 3.5~5 cm 皮质骨螺钉穿 3 层骨皮质固定。(1)手术修复组对三角韧带的处理:以患肢内踝尖前下方约 1 cm 处为中心,行长 4~6 cm 弧形切口,逐层切开皮肤、筋膜后,探查三角韧带浅层、深层。显露三角韧带深层时,需切开胫后肌腱鞘,踝关节用力外翻,显露三角韧带深层。手中应避免损伤大隐静脉及隐神经。深层修复:断裂部位位于内踝止点处或距骨止点处,在断裂止点处打入 1~2 枚锚钉进行

断端韧带修复;断裂位于韧带中间,采用重叠缝合进行断端韧带修复。修复后的韧带应略为短缩。浅层修复:采用重叠缝合断端韧带修复。韧带修复后对切口逐层关闭、包扎。(2)保守治疗组对三角韧带的处理:未行三角韧带手术修复。

1.3 术后处理及疗效评定 术后两组患肢均采用跖屈内翻位石膏外固定,4~6 周后去除石膏,开始踝关节功能锻炼,6~8 周后踝关节部分负重,直至 X 线片示骨折愈合后完全负重。负重行走前需取出固定下胫腓联合螺钉。术后定期随访,对术后 6、12、18、24 个月患者踝关节功能进行美国骨科足踝外科协会(AOFAS)评分,满分 100 分,得分高者表示功能好。

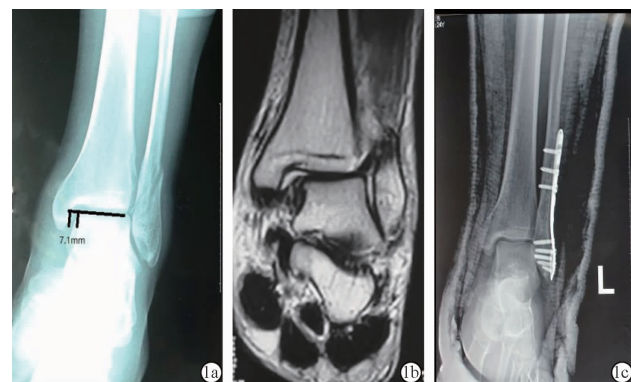
1.4 统计学处理 应用 SPSS 18.0 软件进行数据处理。计量资料以 $\bar{x} \pm s$ 表示,采用独立样本 *t* 检验;计数资料采用 χ^2 检验。 $\alpha = 0.05$ 为检验水准。

2 结果

2.1 两组患者治疗后情况比较 50 例患者中 3 例失访,47 例均完成 24 个月随访,其中保守治疗组 23 例,手术修复组 24 例。两组患者术后切口均为一期愈合,骨折均愈合良好;愈合时间 13~18 周,平均 15.3 周;均未出现内固定松动、再骨折。两组患者年龄、性别、骨折分型以及受伤至手术时间等一般资料无统计学差异(*P* 均 > 0.05)。两组术后 6、12 个月踝关节 AOFAS 评分差异无统计学意义(*P* 均 > 0.05);18、24 个月手术修复组踝关节功能评分明显高于保守治疗组(*P* 均 < 0.05)。见表 1。其中保守治疗组部分患者在踝关节稳定、疼痛及运动能力等方面评分较手术修复组下降明显。

表 1 两组患者治疗后不同时间踝关节 AOFAS 评分比较 ($\bar{x} \pm s$)

组别	例数	术后 6 个月	术后 12 个月	术后 18 个月	术后 24 个月
保守治疗组	23	93.38 ± 5.71	90.35 ± 6.05	85.47 ± 8.75	83.67 ± 9.57
手术修复组	24	95.07 ± 4.30	94.11 ± 4.23	93.91 ± 4.86	93.09 ± 4.53
<i>P</i> 值		>0.05	>0.05	<0.05	<0.05



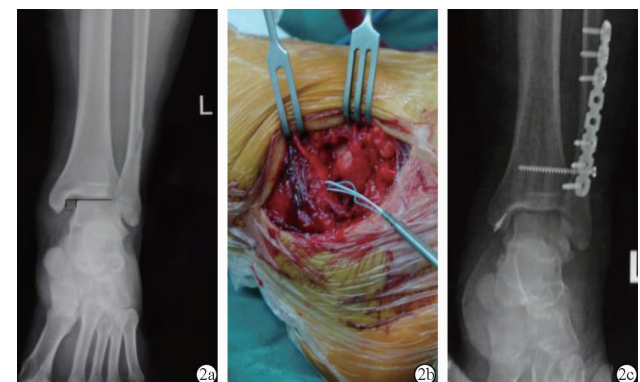
注:1a:术前 X 线片;1b:MRI;1c:术后第 2 天 X 线片。

图 1 保守组左踝关节旋后外旋型骨折 1 例患者的相关影像

2.2 典型病例 (1)例 1,男,24 岁。旋后外旋型骨折,行骨折切开复位下胫腓联合螺钉固定术(未行三角韧带手术修复),术后 6、12、18、24 个月 AOFAS 评分分别为 92、87、84 和 81 分。图 1a 为术前 X 线片(示左踝关节旋后外旋型骨折,踝关节内侧间隙增宽);图 1b 为 MRI(示三角韧带全层连续性中断);图 1c 为术后第 2 天 X 线片(显示骨折复位满意,踝关节内侧间隙恢复正常)。(2)例 2,男,36 岁。旋后外旋型骨折,行骨折切开复位下胫腓联合螺钉固定三角韧带手术修复术,术后 6、12、18、24 个月 AOFAS 评分分别为 97、94、94 和 94 分。图 2a 为术前 X 线片(提示左踝关节旋后外旋型骨折,踝关节内侧间隙增宽明显);图 2b 为术中所见(显示三角韧带全层断裂);图 2c 为术后第 2 天 X 线片(显示骨折复位满意,踝关节内侧间隙恢复正常)。

3 讨论

三角韧带起于胫骨内踝,止于距骨、跟骨、足舟骨,是限制距骨过度外旋、外翻,稳定踝穴的关键^[3]。三角韧带分为浅层和深层,浅层跨踝关节和距下关节,在背伸位时限制踝关节过度外翻、外旋,维持踝关节与距骨位置的稳定;深层跨踝关节,在踝关节接近极限位置运动过程中限制踝关节过度跖屈、外旋,维持踝关节动态稳定^[4]。对于单纯三角韧带浅层断裂,多数学者认为单纯浅层断裂不会引起距骨大幅度倾斜、侧方移位及明显的踝关节不稳定,保守治疗即可取得满意的临床疗效^[5-6]。但对于三角韧带深层或全层断裂是否需要手术修复尚存较大争议。Chen 等^[7]认为三角韧带深层显露较为困难,手术创伤大,



注:2a:术前 X 线片;2b:术中所见;2c:术后第 2 天 X 线片。

图 2 手术组左踝关节旋后外旋型骨折 1 例患者的 X 线及术中所见

且通过恢复踝关节骨性支撑及踝关节内侧的间隙,断裂的三角韧带通过瘢痕愈合也可得到很好的修复。王碧波等^[8]回顾分析踝关节骨折伴三角韧带断裂,22 例手术修复韧带,51 例未予修复,两组功能评分虽无统计学差异,但未修复的部分患者在后期随访中出现内踝外形及关节功能的改变,认为这种现象需引起临床医生的重视。张明珠等^[9]对 131 例患者在骨折复位内固定的同时行三角韧带修复手术,取得满意疗效,认为三角韧带深层是维持踝穴的稳定,限制距骨过度外旋、外翻、前移的关键,需手术修复。目前关于三角韧带深层或全层断裂报道的文献^[8-10]多为回顾性研究,存在一定的局限性。笔者进行前瞻性研究,比较踝关节骨折伴三角韧带深层或全层断裂不同方法处理的效果,可为临床提供有意义的参考。

本研究表明术后早期两组 AOFAS 评分无统计学差异,随着随访时间的延长,保守治疗组部分患者在踝关节稳定、疼痛及运动能力等方面评分较手术修复组下降明显。其原因可能为术后早期患者尚在康复期未恢复正常的工作生活,且保守治疗瘢痕愈合的三角韧带虽然松弛仍具有维持踝关节稳定的功能,因此早期两组 AOFAS 评分相近。随着随访时间的延长,患者恢复正常的工作生活,此时对于踝关节的功能有较高要求,长期劳损使得三角韧带变得更加松弛,无法发挥其正常生理功能。踝关节动态研究表明,在步态周期推离相及站立相晚期,三角韧带深层发生紧张,在踝关节运动跖屈位时参与运动传递形式的改变,是维持踝关节运动功能的关键^[11]。生物力学实验研究表明,正常承重时的踝关节、胫距关节面上有较为恒定的接触图形,三角韧带深层功能不良会导致运动过程中胫距关节面正常的接触图形改变,使得有效接触面积明显下降,应力集中损伤关节软骨^[4]。三角韧带深层在维持踝关节的稳定性及运动功能等方面发挥重要作用,深层功能不良会导致踝关节在各个方向上的运动改变^[12]。Amiel 等^[13]通过兔的离断肌腱,证明缝合后的韧带在形态学和生物力学方面明显强于瘢痕愈合韧带。手术修复后的三角韧带具有正常的抗张力强度。未修复的三角韧带断端存在一定间隙,通过瘢痕组织愈合的韧带脆弱、松弛,抗张力强度较正常韧带明显下降。长期运动劳损后疤痕愈合的韧带变得更加松弛,对距骨外旋、外翻限制力减弱致踝关节外旋的范围增大,踝关节稳定性及运动功能的下降明显,进而引起一系列临床症状。

因此,踝关节骨折并三角韧带深层或全层断裂的患者,除手术切开内固定处理骨折外,对其三角韧带

应积极手术修复。因为手术修复断裂的三角韧带深层或全层可以恢复韧带原有抗张力强度,有利于维持踝关节稳定,恢复踝关节正常的生物力学环境及功能,减少术后并发症。同时,对外旋型踝关节骨折,均应加以重视,考虑三角深层或全层断裂的可能。手术修复过程中由于三角韧带深层解剖位置较深,有胫后肌覆盖,术中暴露时,应先将胫后肌腱鞘切开,用力外翻踝关节,充分暴露后进行深层韧带修复。不足之处是,本研究样本量小,随访时间短,未能对患者的体重、职业等可能影响结果的因素纳入研究,有待进一步完善。

参考文献

- [1] 吴在德,吴肇汉,郑树,等. 外科学[M]. 北京:人民卫生出版社 2009:792.
- [2] Stufkens SAS, Bekerom van den MPJ, Knupp M, et al. The diagnosis and treatment of deltoid ligament lesions in supination-external rotation ankle fractures: a review[J]. *Strat Traum Limb Recon* 2012, 7(2):73-85.
- [3] 梁文清,翁东,徐国健,等. 缝合锚钉治疗踝关节三角韧带附着点断裂疗效观察[J]. *临床骨科杂志*, 2014, 17(5):579-582.
- [4] Watanabe K, Kitaoka HB, Berglund LJ, et al. The role of ankle ligaments and articular geometry in stabilizing the ankle[J]. *Clin Biomech*, 2012, 27(2):189-195.
- [5] 郑文林,范伟锋,陈捷军. 踝关节骨折脱位并三角韧带损伤的治疗探讨[J]. *海南医学*, 2011, 22(5):38-41.
- [6] Frank A, Mark A. et al. Use of a Flexible Implant and Bioabsorbable Anchor for Deltoid Rupture Repair in Bimalleolar Equivalent Weber B Ankle Fractures[J]. *J Foot Ankle Surg*, 2014, 54(3):513-516.
- [7] Chen PY, Wang T, Wang C. et al. Ultrasonographic examination of the deltoid ligament in bimalleolar equivalent fractures[J]. *Foot Ankle*, 2008, 29(9):883-886.
- [8] 王碧波,徐向阳,刘津浩,等. 踝关节骨折脱位合并内踝韧带损伤术后 5 年随访[G]//中华医学会整形外科学分会,中国康复医学会修复重建外科专业委员会. 中国康复医学会修复重建外科专业委员会第十七次学术交流论文集,上海,2010.
- [9] 张明珠,俞光荣,赵有光,等. 踝关节骨折合并三角韧带完全断裂的手术治疗——1 项多中心研究报告[J]. *足踝外科电子杂志*, 2014, 1(1):26-29.
- [10] 徐海林,徐蕾,张培训,等. 踝关节三角韧带损伤的手术治疗[J]. *北京大学学报*, 2013, 45(5):704-707.
- [11] 董伟强,余斌,白波,等. 不同手术方式治疗踝关节韧带复合体损伤的生物力学评价[J]. *中国临床解剖学杂志*, 2015, 33(5):573.
- [12] 朱敏,徐永清,丁晶,等. 手术治疗三角韧带完全断裂的旋前外旋型踝关节骨折[J]. *实用骨科杂志*, 2015, 21(5):699-701.
- [13] Amiel D, Frank CB, Harwood FL, et al. Tendons and ligaments: a morphological and biochemical comparison[J]. *J Orthop Res*, 1983, 1(3):257-265.