

# 短效避孕药治疗痤疮所致突发性耳聋的观察与探讨

朱智媛<sup>1,2</sup>, 宋朝<sup>1</sup>, 吴拥军<sup>1,2</sup>

1. 南京中医药大学附属医院, 江苏 南京 210029; 2. 南京中医药大学第一临床医学院, 江苏 南京 210023

**摘要:** **目的** 探讨口服避孕药治疗痤疮可能对听力带来的不良影响, 提高临床确诊水平, 避免相关情况的发生。**方法** 结合南京中医药大学附属医院耳鼻喉科收治的突发性耳聋住院病例, 通过文献复习, 反思并总结临床经验。**结果** 临床引起突发性耳聋的原因很多, 其中包括感染性疾病、血液循环、内耳的问题如梅尼埃病、肿瘤、外伤、代谢、神经、免疫、中毒、耳蜗埋植。优思明可能是其中一个。**结论** 痤疮患者过度追求美的心理在一定程度上可能促使其自行加大服药剂量, 过度服用优思明可能通过其已有的“增加动静脉血栓栓塞”这一副作用导致突发性耳聋的发生; 其次, 优思明降低血清中腺苷脱氨酶(ADA)而引起耳部毛细胞损伤也可能是使患者听力受损的原因之一。**关键词:** 口服避孕药; 突发性耳聋; 痤疮; 屈螺酮炔雌醇片; 优思明; 腺苷脱氨酶  
**中图分类号:** R764.43<sup>+</sup>7 **文献标识码:** B **文章编号:** 1674-8182(2022)06-0828-04

## Observation and discussion of sudden deafness caused by short acting contraceptives in treating of acne

ZHU Zhi-yuan\*, SONG Chao, WU Yong-jun

\* Affiliated Hospital of Nanjing University of Chinese Medicine, Nanjing, Jiangsu, 210029, China

Corresponding author: WU Yong-jun, E-mail: wooyongjun@163.com

**Abstract:** **Objective** To explore the possible adverse effects of oral contraceptives on hearing in the treatment of acne, improve the level of clinical diagnosis and avoid the occurrence of related situations. **Methods** Combined with the hospitalized cases of sudden deafness in the Department of Otorhinolaryngology of the Affiliated Hospital of Nanjing University of Chinese Medicine, through literature review, reflect and summarize the clinical experience. **Results** There were many reasons for sudden deafness, including infectious diseases, blood circulation and inner ear problems such as Meniere's disease, tumor, trauma, metabolism, nerve, immunity, poisoning, cochlear implantation. Yasmin may be one of them. **Conclusion** To some extent, acne patients' excessive pursuit of beauty may promote them to increase the dosage of drugs by themselves. Excessive use of Yasmin may lead to sudden deafness through its existing side effect of "increasing arteriovenous thromboembolism". Secondly, the decrease of serum adenosine deaminase (ADA) by Yasmin may also be one of the causes of hearing loss.

**Keywords:** Oral contraceptives; Sudden deafness; Acne; Drospirenone and Ethinylestradiol Tablets; Yasmin; Adenosine deaminase

**Fund program:** Special Project of Innovative Development Fund of Jiangsu Provincial Hospital of Chinese Medicine (Y2021CX12)

根据 2019 年美国耳鼻喉科头颈外科学会协会 (AAO-HNSF) 颁布的突发性耳聋指南, 目前的研究普遍认为, 对于年龄大于 18 岁的成年患者, 在 72 小时内发生感音神经性耳聋并在 3 个连续频率范围内下降至少 30 分贝, 可以被诊断为突发性耳聋 (sudden sensorineural hearing loss, SSNHL)<sup>[1]</sup>。在德国科学医

学会协会 (AWMF) 制定的指南中则指出, 突然听力下降通常指突然出现的、原因不明 (即特发性) 的耳蜗起源的单侧听力下降, 表现出不同程度的严重程度, 直至完全失聪 (耳聋), 伴或不伴眩晕、耳鸣等症状<sup>[2]</sup>。发病率约为每年 5~27/10 万人<sup>[1]</sup>。

口服避孕药治疗痤疮可能会引起突聋, 笔者试图

DOI: 10.13429/j.cnki.cjcr.2022.06.019

基金项目: 江苏省中医院创新发展基金专项课题 (Y2021CX12)

通信作者: 吴拥军, E-mail: wooyongjun@163.com

出版日期: 2022-06-20

找到两者之间的关系。现有文献关于服用短效避孕药与突发性耳聋之间关系的文献资料很少。在PubMed, MEDLINE, CNKI 数据库中使用中英文关键词“hearing loss” or “sudden hearing loss” or “sudden deafness” and “acyeterion” or “Short-acting contraceptive” or “Yasmin” or “Drospirenone and Ethinylestradiol”进行了系统的搜索,时间截止于2021年5月31日。未找到包括突发性耳聋和服用短效避孕药的病例报告的研究。江苏省中医院近期收治1例口服短效避孕药治疗痤疮所致突发性耳聋的病例。现报告如下。

## 1 病例资料

该患者是一名23岁的未婚未育中国年轻女性,出生并久居于江苏南京,因痤疮反复发作,口服屈螺酮炔雌醇片(优思明)1~2片 qd 治疗,陆续用药半年。否认有糖尿病、高血压、高脂血症、心脏病等疾病,否认吸烟或饮酒史,有“青霉素”过敏史,否认其他药物及食物过敏史。否认家族史。MC:7/(28~30)d, LMP:2020-12-24。

患者于2021年1月24日无明显诱因下突发右耳的听力下降,伴有“轰轰样”耳鸣,耳闷明显,未见眩晕呕吐。2021年1月25日对患者进行电测听及声导抗检查(明基医院),电测听示:右耳在2、3、4、8 kHz 的频率中分别发生听力损失(2、3和4 kHz 阈值均为65 dB, 8 kHz 阈值为35 dB);左耳正常。声导抗示:双耳A型曲线。见图1。显示右耳在2~8 kHz 频率处的听力损失(阈值均为65 dB 和35 dB),左耳阈值在正常范围内。

患者于2021年1月26日到本院耳鼻喉科急诊就诊,并因听力下降、耳鸣、耳闷入院。电耳镜检查未见异常。根据患者自诉其日常工作为网络公司职员,上班时间规律,无需熬夜,近期未曾饮酒,未与人吵架,未受外伤,未有感冒等病史,明确诊断为右耳突发性耳聋。

2021年1月27日,患者入院相关检查回示:肝功能:一氧化氮70  $\mu\text{mol/L}$ (正常值:30~60  $\mu\text{mol/L}$ ),腺苷脱氢酶3.2 u/L(正常值:4.0~22.0 u/L),心电图:窦性心律不齐, V1V2 R/S>1。其余尿粪常规、输血前筛查、凝血七项、腹部B超、内耳磁共振均未发现异常。

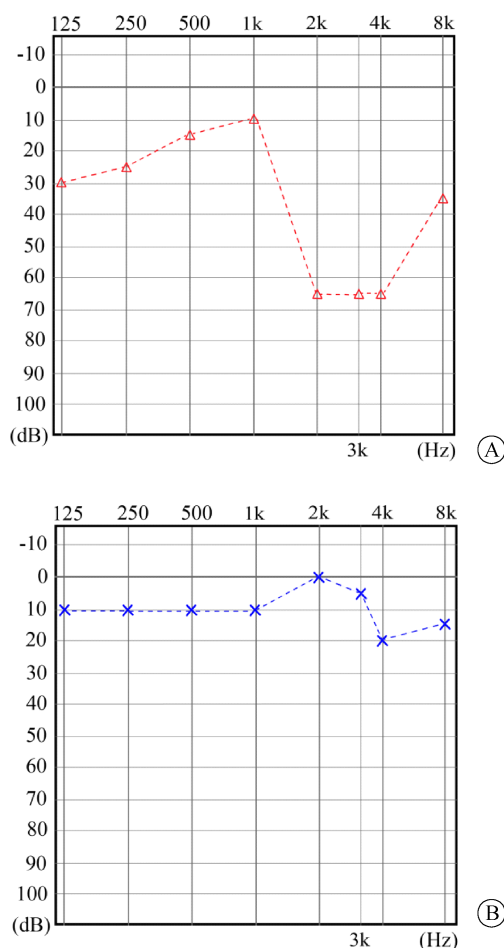
患者入院后予静滴地塞米松5 mg,3天后改口服5 mg 地塞米松片 tid,3天后停药,乙酰谷酰胺、银杏叶提取物、甲钴胺、奥美拉唑的使用贯穿整个住院治疗,配合中药、针灸等治疗。针灸取穴:耳门、听宫、听会、翳风、风池、下关、外关、合谷、足三里、三阴交、太冲、足临泣,每日上午9~10点针刺一次,留针15分钟。中药组方:胆南星6 g、麸炒僵蚕10 g、煇苦杏仁10 g、炒瓜

蒺子15 g、法半夏10 g、茯苓10 g、陈皮10 g、麸炒枳实10 g、石菖蒲10 g、炙甘草5 g,一贴2次/天,每次200 ml,饭后温服。治疗第二天,患者诉平日常月经正常,但当月月经推迟,该病人自觉面部痤疮加重,未按“优思明”常规剂量周期口服,自行加量至2片/日,距上次停药超30天。立即嘱患者停药“优思明”。再次仔细询问病史,患者每周3~4次性生活,予查总 $\beta\text{-HCG}$ (TB-HCG)、孕酮、雌二醇,结果排除怀孕可能。

患者于2021年1月28日查内耳道核磁,未见明显异常,排除了听神经瘤的存在。患者治疗期间自觉听力逐步回升,耳鸣耳闷好转。

2021年1月31日患者晨起未进食时突发眩晕,以前未见,测血糖5.3 mmol/L,稍休息后自行缓解,未予药物治疗,考虑与突聋发病相关。

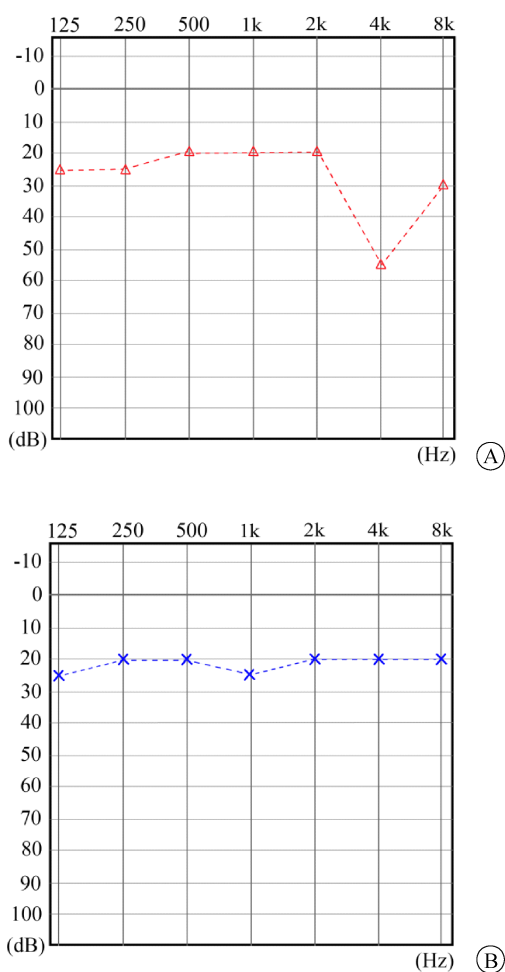
2021年2月2日复查电测听+声导抗,电测听示:左耳为25-20-20-25-20-20-20(dB);右耳为25-25-20-20-20-55-30(dB)。仅右耳在4 kHz 的频率中阈值为55 dB,其余阈值均正常;左耳正常。声导抗示:双耳A型曲线。治疗有效,于当天出院(图2)。



注:A为右耳;B为左耳。

图1 入院前电测听结果

Fig. 1 Audiometry results before admission



注:A为右耳;B为左耳。

图2 出院前电测听结果

Fig. 2 Audiometry results before discharge

## 2 讨论

突发性听力丧失会因起病迅速、影响患者生活明显、立即治疗有效率高而通常被定义为急症。该患者在少于72小时内连续3个频率发生的至少30 dB的感音神经性听力损失,被认定为符合突发性耳聋<sup>[1]</sup>。由于患者听力下降、耳鸣、耳闷严重影响了其生活和工作,治疗上选择了静滴糖皮质激素+扩血管+营养神经的疗法进行联合治疗,搭配针刺(由江苏省中医院针灸科执业医师完成)、中药汤剂口服。

除了本案报告之外,目前未找到有人发现服用避孕药引起突发性耳聋的病例。现有发现引起突发性耳聋的原因很多,其中包括感染性疾病、血液循环、内耳的问题如梅尼埃病、肿瘤、外伤、代谢、神经、免疫、中毒、耳蜗埋植<sup>[3,4]</sup>。

笔者研究了“优思明”的药物说明书,其主要成分为屈螺酮(drospirenone, DRSP)和炔雌醇(ethi-

nylestradiol, EE)在其药物不良反应列表中,按“常见”、“罕见”、“未知”进行不良反应罗列,“常见”包括偏头痛、恶心、沮丧、性欲减退、乳房疼痛、不规律的生殖道出血。罕见的包括动静脉血栓栓塞事件(包括脑梗死、心肌梗死等)。其药理作用明示:屈螺酮的抗雄激素活性对皮肤有良好的作用,减少痤疮损伤及油脂的产生。正常的“优思明”服用方式为每天约在同一时间用少量液体送服。每日1片,连服21天。停药7天后开始服用下一盒药以达到规律月经、药物避孕、减少痤疮的目的。

本案患者用药治疗痤疮,但其不按说明书服药的行为可能是导致右耳突聋的主要原因。目前皮肤科医生将激素疗法用作治疗寻常痤疮的已有五十多年,对于轻度痤疮且有避孕需求的女性,口服避孕药(oral contraceptives, OCs)是合适的选择,对于中度痤疮女性OCs是主要治疗手段,对于重度痤疮需要服用异维甲酸的人,“优思明”避孕更是首选<sup>[5]</sup>。很多实验及临床数据已经证实了“优思明”(每片含屈螺酮3 mg和炔雌醇0.03 mg)以及与其相同成分的口服避孕药“优思悦(YAZ)”(每片含屈螺酮3 mg和炔雌醇0.02 mg)已被大量使用于临床治疗痤疮<sup>[6-8]</sup>。

与其他OC相比,已进行了两项大型研究来评估EE/DRSP的血管血栓栓塞性疾病的风险<sup>[7-8]</sup>。结果显示22 429例EE/DRSP使用者和44 858例其他口服避孕药使用者的平均随访均为7.6个月,EE/DRSP组有18例血栓栓塞,对照组中有39例( $RR = 0.9$ ,  $95\% CI: 0.5 \sim 1.6$ )。结果显示EE/DRSP和其他口服避孕药类似地可能诱发血栓栓塞<sup>[9]</sup>。而另一个由欧洲主动监测研究(EURAS)团队发起的一项针对DRSP,左炔诺孕酮(LNG)和其他含有孕激素的OC的多国、前瞻性、非干预性队列研究观察了58 674名女性,结果显示,使用含有DRSP的口服避孕药的患者,发生心血管不良事件(包括血管栓塞和心率不齐)的风险与使用其他口服避孕药相似<sup>[10]</sup>。并在2014年更新实验数据,EE/DRSP导致每年每10 000妇女中9.4人出现静脉血栓栓塞<sup>[11]</sup>。由此可见,“优思明”的使用确实可能引起血管栓塞及心率不齐的症状。与本案例患者心电图描述相似,由此考虑可能是耳部小血管栓塞引起的听力损伤。

除此之外,在经典的突发性耳聋病因中为患者寻找其他可能的病因,症状、病史及相关检测排除了梅尼埃病、肿瘤、外伤、中毒、耳蜗埋植等,入院前及住院过程中未发现明显的感染性疾病或神经、免疫类疾

病。患者平常身体健康、作息规律,无其他日常服用的药物,也没有接触或者食用任何有毒物。笔者发现患者血清中腺苷脱氨酶(adenosine deaminase, ADA)测值降低,加拿大的一项研究发现<sup>[12]</sup>, ADA 缺失的小鼠,其耳蜗内、外毛细胞的散开和缺失以及立体纤毛的缩短,可能是引起这种小鼠听力丧失的主要原因,且这类小鼠的听觉损失可能在出生不久就表现出来。

根据以上研究显示,可以猜测,“优思明”的长期使用可能会引起 ADA 的降低,从而引起耳蜗毛细胞的缺失和立体纤毛的缩短,从而导致听力受损,但这样的猜测目前并没有更多的临床数据支撑也缺乏实验研究来证实。但是上述研究中发现,早期的酶替代疗法,可以有效逆转 ADA 缺失导致的小鼠听力损伤<sup>[13]</sup>,这可能是未来研究的新方向。

本病案报道的局限性在于病案个数较少,现有的相关文献研究数量不多,尤其是“优思明”常规被女性用来避孕,通常临床患者服药规律,很少有自行加量、延长用药的情况。本案例的出现一是在临床作为有口服避孕药避孕史的女性出现突聋的可能病因,其与药物中毒性耳聋用药后 1~2 周出现听力损伤有明显不同。二是为“优思明”的不良反披露提供临床证据。三是“优思明”引起听力损失的最佳解释可能为引起耳周局部血栓栓塞或者通过降低 ADA 引起耳蜗毛细胞的缺失和立体纤毛的缩短来限制听力,对其机制的深入研究可能会为治疗突发性耳聋提供新的思路和方法。

#### 参考文献

- [1] Chandrasekhar SS, Tsai Do BS, Schwartz SR, et al. Clinical practice guideline: sudden hearing loss (update) [J]. *Otolaryngol Head Neck Surg*, 2019, 161(1\_suppl): S1-S45.
- [2] Michel O, Deutsche Gesellschaft für Hals-Nasen-Ohren-Heilkunde, Kopf-und Hals-Chirurgie. The revised version of the german guidelines “sudden idiopathic sensorineural hearing loss” [J]. *Laryngorhinootologie*, 2011, 90(5): 290-293.
- [3] Chau JK, Cho JJW, Fritz DK. Evidence-based practice: management of adult sensorineural hearing loss [J]. *Otolaryngol Clin North Am*, 2012, 45(5): 941-958.
- [4] Lin RJ, Krall R, Westerberg BD, et al. Systematic review and meta-analysis of the risk factors for sudden sensorineural hearing loss in adults [J]. *Laryngoscope*, 2012, 122(3): 624-635.
- [5] Tan JKL. New developments in hormonal therapy for acne [J]. *Skin Therapy Lett*, 2007, 12(7): 1-3.
- [6] 张国毅, 林彤, 孙秋宁, 等. 口服屈螺酮炔雌醇片治疗女性中度寻常痤疮的多中心、随机、安慰剂对照临床研究 [J]. *中华皮肤科杂志*, 2015, 48(2): 85-89.  
Zhang GY, Lin T, Sun QN, et al. An oral contraceptive containing ethinyl estradiol and drospirenone for the treatment of women with moderate acne vulgaris: a randomized, multicenter, placebo-controlled clinical trial [J]. *Chin J Dermatol*, 2015, 48(2): 85-89.
- [7] Koltun W, Lucky AW, Thiboutot D, et al. Efficacy and safety of 3 Mg drospirenone/20 mcg ethinylestradiol oral contraceptive administered in 24/4 regimen in the treatment of acne vulgaris: a randomized, double-blind, placebo-controlled trial [J]. *Contraception*, 2008, 77(4): 249-256.
- [8] 郭秀玲. 优思明及优思悦治疗经前情绪障碍及痤疮疗效观察 [J]. *中国计划生育学杂志*, 2018, 26(10): 951-953, 957.  
Guo XL. Clinical observation of the treatment of premenstrual disorder and acne by drospirenone and ethinylestradiol tablets and drospirenone and ethinylestradiol tablets II [J]. *Chin J Fam Plan*, 2018, 26(10): 951-953, 957.
- [9] Seeger JD, Loughlin J, Eng PM, et al. Risk of thromboembolism in women taking ethinylestradiol/drospirenone and other oral contraceptives [J]. *Obstet Gynecol*, 2007, 110(3): 587-593.
- [10] Dinger JC, Heinemann LAJ, Kühl-Habich D. The safety of a drospirenone-containing oral contraceptive: final results from the European Active Surveillance Study on oral contraceptives based on 142, 475 women-years of observation [J]. *Contraception*, 2007, 75(5): 344-354.
- [11] Dinger J, Bardenheuer K, Heinemann K. Cardiovascular and general safety of a 24-day regimen of drospirenone-containing combined oral contraceptives: final results from the International Active Surveillance Study of Women Taking Oral Contraceptives [J]. *Contraception*, 2014, 89(4): 253-263.
- [12] Xu XB, Negandhi J, Min WX, et al. Early enzyme replacement therapy improves hearing and immune defects in adenosine deaminase deficient-mice [J]. *Front Immunol*, 2019, 10: 416.

收稿日期: 2021-12-25 修回日期: 2022-03-12 编辑: 王娜娜