· 临床研究 ·

腹膜后去分化脂肪肉瘤 15 例临床病理分析并文献复习

蔡宇翔，　张怀念

武汉大学中南医院病理科，湖北 武汉 430071

摘要：目的　探讨腹膜后去分化脂肪肉瘤(DDL)的临床病理特征、诊治及预后。**方法**　收集并分析 2013 年 6 月至 2019 年 10 月收治的 15 例腹膜后 DDL 临床病理及影像学资料，并复习相关文献。**结果**　15 例患者中男性 13 例，女性 2 例，中位年龄 54.3 岁。肿瘤平均直径约 15.8 cm。12 例为原发性病例，3 例为继发性病例。CT 检查仅 7 例提示脂肪肉瘤。13 例 DDL 肿瘤完整切除，2 例无法完整切除。镜下所见：13 例 DDL 内可见非典型脂肪瘤样肿瘤/高分化脂肪肉瘤(ALT/WDL)成分，2 例肿瘤内仅见去分化成分。免疫组化：15 例中，Vimentin 阳性 15 例，P16 阳性 13 例，小鼠双微体 2(MDM2)阳性 14 例，CDK4 阳性 11 例，SMA 阳性 3 例，Desmin 阳性 1 例；Ki-67 阳性表达率约 20% ~60%。荧光原位杂交(FISH)法检测：15 例 DDL 均存在 MDM2 基因扩增。12 例获得随访，其中 9 例复发，复发患者中 3 例死亡。**结论**　腹膜后 DDL 对放化疗不敏感，主要采取手术治疗，切除后较易复发，FISH 检测 MDM2 基因扩增情况对诊断 DDL 具有重要价值。

关键词：去分化脂肪肉瘤；高分化脂肪肉瘤；腹膜后；免疫组化；小鼠双微体 2 基因

中图分类号：R738.6　**文献标识码：**B　**文章编号：**1674 - 8182(2021)04 - 0513 - 04

Retroperitoneal dedifferentiated liposarcoma: a clinicopathological analysis of 15 cases and literature review

CAI Yu-xiang, ZHANG Huai-nian

Department of Pathology, Zhongnan Hospital of Wuhan University, Wuhan, Hubei 430071, China

Corresponding author: ZHANG Huai-nian, E-mail: zhnaqq@163.com

Abstract: Objective　To explore the clinicopathological characteristics, diagnosis, treatment and prognosis of retroperitoneal dedifferentiated liposarcoma (DDL). **Methods**　The clinicopathological and imaging data of 15 cases of retroperitoneal DDL from June 2013 to October 2019 were collected and analyzed, and the related literature was reviewed. **Results**　Out of 15 cases, 13 were male and 2 were female, with a median age of 54.3 years. The average diameter of tumor was about 15.8 cm. There were 12 cases of primary tumor and 3 cases of secondary tumor. CT scan suggested liposarcoma in only 7 cases. DDL tumors were completely resected in 13 cases and were not completely resected in 2 cases. Pathological examination showed atypical lipomatoid tumor/well differentiated liposarcoma (ALT/WDL) components in 13 cases and only dedifferentiated components in 2 cases. Immunohistochemistry showed that there were 15 cases of Vimentin-positive, 13 cases of P16-positive, 14 cases of murine double minute2 (MDM2)-positive, 11 cases of CDK4-positive, 3 cases of SMA-positive and 1 case of Desmin-positive; the positive rate of Ki-67 was about 20% - 60%. MDM2 gene amplification was detected by FISH in 15 cases. Of 12 cases followed up, 9 relapsed and 3 of the relapsed cases died. **Conclusions**　Retroperitoneal DDL is not sensitive to radiotherapy and chemotherapy. Surgical treatment is mainly used. It is easy to relapse after surgery. FISH detection of MDM2 gene amplification is of great value in the diagnosis of DDL.

Keywords: Dedifferentiated liposarcoma; Well-differentiated liposarcoma; Retroperitoneal; Immunohistochemistry; Murine double minute 2 gene

去分化脂肪肉瘤(dedifferentiated liposarcomas, DDL)是一种高侵袭性的高级别脂肪肉瘤[1]。病理学上 DDL 显示非典型脂肪瘤样肿瘤/高分化脂肪肉瘤(atypical lipomatoid tumour/well-differentiated liposarcoma, ALT/WDL)向非脂肪性肉瘤的移行，但部分 DDL 可仅见非脂肪性肉瘤成分[2]。ALT/WDL 和

DOI: 10.13429/j.cnki.cjcr.2021.04.018

通信作者：张怀念，E-mail: zhnaqq@163.com

DDL 一起约占所有脂肪肉瘤的 40% ~45%[3]。DDL 好发于深部软组织,特别是腹膜后,其发生率约占腹膜后肉瘤的 50%[4],腹膜后因位置深,肿瘤发现时间晚,相对其他部位腹膜后 DDL 预后最差[5]。本研究收集并分析 15 例腹膜后 DDL 患者的临床、影像及病理资料,并结合相关文献探讨其临床病理特征。

1　资料与方法

1.1　临床资料　收集武汉大学中南医院 2013 年 6 月至 2019 年 10 月收治的 15 例腹膜后 DDL 患者的临床资料。男 13 例,女 2 例,男女比例约 6.5∶1;中位年龄 54.3 岁。主要临床表现:腹部包块 9 例,腹痛 6 例,腹胀 3 例,腰痛 2 例。肿瘤直径 5.3 ~28.0 cm,平均 15.8 cm。15 例 DDL 中 12 例为原发性病例,3 例为继发性病例,既往诊断为 ALT/WDL。

1.2　影像学检查　15 例患者术前均行 CT 检查,显示腹膜后占位性病变,11 例为单发,4 例为多发,肿瘤呈类圆形、哑铃状、不规则形,边界较清晰,呈软组织密度、脂肪密度或脂肪密度肿块与软组织密度肿块相毗邻,另有 1 例可见液性密度影。主体位于腹膜后,肿瘤体积巨大,推挤周围肠管及脏器。CT 检查提示 DDL 侵犯周围脏器,侵犯脾脏 3 例、胰腺 1 例、左肾 3 例、右肾 1 例(图 1A 示肝肾隐窝处占位)。

1.3　病理学检查　标本经 10% 的中性福尔马林溶液固定,石蜡包埋,3 μm 厚切片行常规 HE、免疫组化及荧光原位杂交(FISH)法检测。免疫组化:用 EnVision 两步法进行,并设立阴性和阳性对照。实验所用一抗 SMA、Desmin、CD34、CD117、Dog-1、STAT-6、S-100、MUC-4、CK、EMA、SATB-2、Myogenin、MyoD1、小鼠双微体 2(MDM2)、CDK4、P16、Vimentin 及 Ki-67 均购自北京中杉金桥生物技术,步骤参照说明书进行。FISH 检测:MDM2 基因扩增探针购自广州安必平医药科技,采用橘红色染料标记 MDM2 基因区域,采用绿色染料标记 12 号染色体着丝粒区域 CEP12。具体操作步骤按试剂盒说明书进行。

2　结　果

2.1　影像学结果　CT 检查结果示,6 例考虑脂肪肉瘤,1 例考虑胃肠间质瘤或脂肪肉瘤,6 例考虑肉瘤,1 例考虑恶性肿瘤,1 例考虑占位性病变。

2.2　手术结果　15 例 DDL 均接受手术治疗,手术过程顺利,围手术期无患者死亡。切除肿瘤最大直径 5.3 ~28.0 cm。5 例 DDL 行联合脏器切除,其中脾脏加胰尾部切除 1 例,脾切除加右肾周粘连分解术 1 例,右肾切除加肝右叶切除术 1 例,脾切除加左肾切除术 1 例,肝方叶肿瘤切除术加胆囊切除术 1 例。13 例 DDL 肿瘤完整切除,1 例因肿瘤与大血管关系密切,粘连严重,解剖分离困难,无法完整切除,1 例因肿瘤巨大难以完整切除。

2.3　镜下所见　13 例 DDL 内可见 ALT/WDL 成分,2 例肿瘤内仅见去分化成分,ALT/WDL 成分与去分化成分相互移行(图 1B)。ALT/WDL 表现为分化较成熟的脂肪组织被粗细不等的纤维组织分割成大小不等的小叶状结构,小叶内脂肪细胞大小不等,可见单空泡或多空泡脂肪母细胞,但也可无明确脂肪母细胞。纤维间隔内可见核大深染畸形的间质细胞

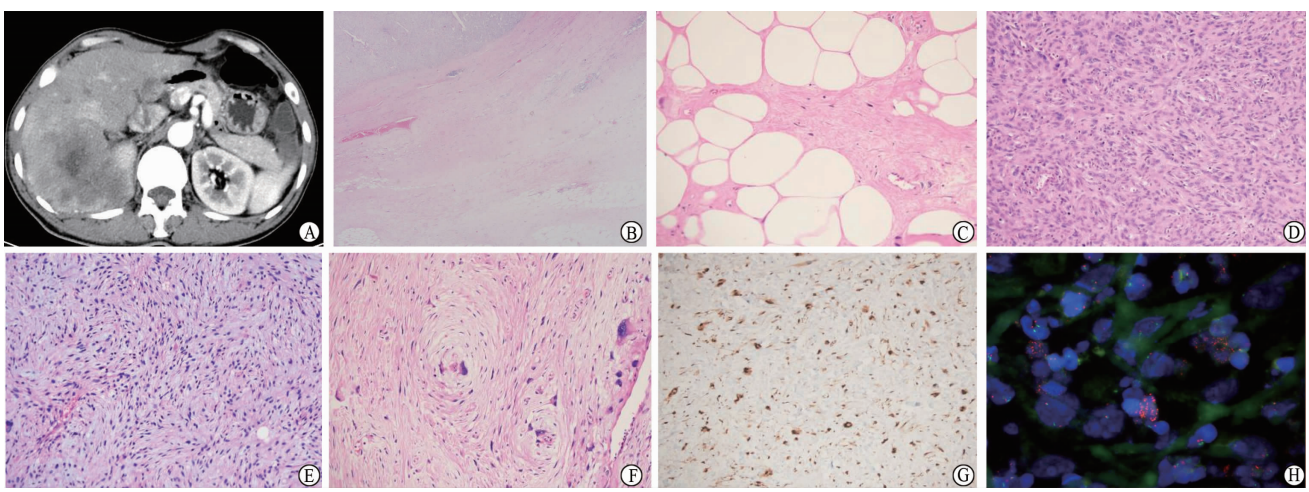

注:A 为 CT 示肝肾隐窝可见 11.4 cm×8.8 cm×13 cm 分叶状软组织密度肿块影;B 示 ALT/WDL 与去分化成分移行(HE 染色,× 40);C 示 ALT/WDL 区域(HE 染色,× 100);D 示去分化成分呈低级别梭形细胞肉瘤样改变(HE 染色,× 200);E 示去分化成分呈纤维肉瘤样改变(HE 染色,× 200);F 示去分化成分可见旋涡样结构(HE 染色,× 200);G 为免疫组化 MDM2 阳性(IHC 染色,× 200);H 为 FISH 检测 MDM2 基因扩增(FISH,× 400)。

图 1　DDL 的 CT 影像表现及常规 HE 染色、免疫组化和 FISH 检测病理镜下所见

(图 1C)。去分化成分可分为高级别和低级别两种,4 例去分化成分为低级别,包括低级别黏液纤维肉瘤样 2 例,低级别梭形细胞肉瘤样 2 例(图 1D);11 例去分化成分为高级别,包括未分化多形性肉瘤样 6 例,纤维肉瘤样 4 例(图 1E),高级别黏液纤维肉瘤样 1 例;1 例可见旋涡样结构(图 1F)。所有病例中均未见异源性成分(骨、软骨、横纹肌等)。

2.4　免疫组化及 FISH 结果　免疫组化示 15 例 DDL 的去分化成分:Vimentin 阳性 15 例,P16 阳性 13 例,MDM2 阳性 14 例,CDK4 阳性 11 例,SMA 阳性 3 例,Desmin 阳性 1 例;CD34、CD117、Dog-1、STAT-6、MUC-4、CK、EMA、SATB-2、Myogenin、MyoD1 均为阴性。Ki-67 阳性表达率约 20% ~60%。ALT/WDL:S-100 显示脂肪细胞阳性。15 例 DDL 经 FISH 检测证实均存在 MDM2 基因扩增(图 1G)。

2.5　预后　截至 2020 年 3 月 1 日,共 12 例 DDL 获得随访,随访时间 5 ~87 个月。12 例 DDL 有 9 例复发。复发 9 例中有 3 例复发后因肿瘤转移死亡,其余均存活。

3　讨　论

脂肪肉瘤是常见的肉瘤之一,约占成年人软组织肉瘤的 25%[1]。根据其临床病理及分子遗传学特征,可将其分为四类:ALT/WDL、DDL、黏液/圆形细胞脂肪肉瘤、多形性脂肪肉瘤。去分化指分化较好的细胞转化为具有未分化特征的细胞,肿瘤去分化表现为一种较低级别的肿瘤转化为较高级别的肿瘤,肿瘤去分化在组织病理学上可见低级别肿瘤向高级别未分化肿瘤的过渡[6]。故 ALT/WDL 和 DDL 实为一肿瘤实体形态和生物学行为的不同谱系。

DDL 好发于中老年人,儿童和青少年罕见,无明显性别差异[7],大部分 DDL 发生在腹膜后,此外研究表明发生在此处的未分化多形性肉瘤实质上就是 DDL,高达 90% 的 DDL 可出现 ALT/WDL 成分[8]。其他的好发部位包括四肢、躯干(包括纵隔和胸部)、睾丸旁、头颈部等。约 90% 的 DDL 为原发,特别是发生于腹膜后的病例,约占腹膜后脂肪肉瘤的 57%。10% 继发于 ALT/WDL,进展为 DDL 的平均时间约 7.7 年[9]。腹膜后脂肪肉瘤通常生长缓慢,偶尔肿瘤经过一段惰性期后,生长速度迅速加快[10]。由于腹膜后潜在空间较大,发生在这里的脂肪肉瘤出现症状时往往体积巨大,一半以上在确诊时直径大于 20 cm[5]。本研究报道的 15 例 DDL 最大径 5.3 ~28.0 cm,大于 20 cm 5 例。临床症状没有特异性,包括腹痛、腰痛、早饱及下肢肿胀或疼痛,肿瘤侵犯或压迫腹膜后的结构会引起神经症状、肌肉疼痛、肌力异常、肠梗阻及尿路梗阻等症状,但大多数患者仅表现为无症状的腹部肿块[11]。本研究报道的 15 例 DDL 主要临床表现与文献描述类似。

组织学上绝大部分 DDL 由 ALT/WDL 和去分化两种成分构成,少数病例仅见去分化成分,两者之间可境界清楚也可相互移行,去分化成分可分为高级别和低级别两种类型,高级别多呈未分化多形性肉瘤样或纤维肉瘤样形态,肿瘤多形性明显,有中 - 重度异型性,呈席纹状排列或鱼骨样排列。低级别表现为侵袭性纤维瘤样、低级别黏液纤维肉瘤样或炎性肌纤维母细胞瘤样,多形性不明显,一般仅有轻 - 中度异型性。去分化成分中还可见异源性成分,如横纹肌肉瘤、平滑肌肉瘤、软骨肉瘤、骨肉瘤或血管肉瘤,部分病例可见类似于脑膜上皮样的漩涡状结构[2,7-8,12]。本研究 15 例 DDL 中去分化成分最常见呈未分化多形性肉瘤样,为 6 例。免疫组化方面 DDL 可表达 MDM2、CDK4、P16 等标记,可初步与其他软组织肉瘤鉴别。

DDL 与 ALT/WDL 具有相关性,所以它们有类似的细胞遗传学和分子遗传学改变[13]。如它们都显示超额环状染色体、源自 12q 的巨染色体及 12q12-21 区扩增,其中包括 CDK4 和 MDM2 基因。此外还伴随有位于 12q15 的 CPM 基因、位于 12q14.3 的 HMGA2 基因及位于 12q14.1 的 SAS/TSPAN31 基因的扩增。虽然 MDM2 基因扩增见于多种软组织肉瘤,但 ALT/WDL 和 DDL 阳性率最高(96%)[14]。本研究 15 例 DDL 均检测出 MDM2 基因扩增,MDM2 基因扩增是临床诊断 DDL 的重要手段,特别是缺乏高分化成分时。

影像学上腹膜后 DDL 一般表现为边界较清楚的巨大肿块,呈分叶状或者结节状,内含多少不等的脂肪及非脂肪成分[15]。DDL 的高分化成分影像学表现为脂肪密度,与脂肪瘤相似,但内部有较厚的纤维分隔,或伴有结节状软组织成分[15]。去分化成分可表现为软组织密度、混合密度及液性密度[16]。刘权等[17]根据 DDL 中脂肪成分的多少及分布的不同将其分为混合密度型、少脂肪型和单一密度型。Hong 等[18]将腹膜后 DDL 的 CT 改变分成Ⅰ~Ⅳ型,该分型结合病理学改变,目前文献中多采取此种分型方法。Ⅰ型:脂肪密度为主的单发肿块,其内可见非脂密度肿块;Ⅱ型:软组织密度为主的单发肿块,内可见或不可见脂肪密度肿块;Ⅲ型:脂肪密度肿块与软组

织密度肿块相毗邻、分界清楚;Ⅳ型:多个软组织密度肿块,无明显脂肪密度肿块。当肿瘤内缺乏脂肪成分时,影像学诊断 DDL 较困难,本研究 15 例 DDL 仅 7 例术前 CT 检查考虑脂肪肉瘤。

腹膜后脂肪肉瘤理想的治疗方案是完整切除肿瘤,并且保证切缘阴性。研究表明,完整切除肿瘤并保证切缘阴性患者的中位生存期约 103 个月,而肿瘤切除不完整,患者中位生存期仅 18 个月[19]。无论是新发还是复发病例,手术切除仍然是最有效的治疗方案。由于腹膜后潜在空间巨大、肿瘤局部侵袭,腹膜后脂肪肉瘤诊断时已非常巨大,经常侵犯周围器官和结构,要完整切除肿瘤就必须施行多脏器联合切除,手术难度增加[10]。DDL 分化较好的区域酷似正常脂肪组织,故确定安全手术切缘十分困难,为了降低肿瘤复发率,应尽量将肿瘤包括肿瘤周围的脂肪组织完整切除[20]。肿瘤累及重要结构而无法完整切除时,活检确诊后可行放疗、化疗以降低肿瘤分期。无症状患者可以观察,有症状患者在放化疗后仍无法切除的可行姑息性手术以控制症状。研究表明相对只接受活检的患者,姑息性手术除了可控制症状外还可延长患者生存期[20]。

DDL 是一种高级别肉瘤,局部复发率约 41%,转移率约 15% ~30%,死亡率约 28%,远处转移部位包括软组织(上背部、大腿和睾丸区)、肺、肝、脑和骨等,一旦发生转移患者会迅速死亡[8]。发生在腹膜后的 DDL 预后明显比发生在其他解剖部位的肿瘤更差,虽然既往认为 DDL 的组织学亚型对预后没有影响,但 Gronchi 等[21]研究表明,腹膜后 DDL 伴肌源性分化(特别是横纹肌母细胞分化)预后更差。此外去分化成分呈低级别、肿瘤完整切除者其局部复发率和生存率显著升高[22]。

参考文献

[1] Thway K. Well-differentiated liposarcoma and dedifferentiated liposarcoma: an updated review[J]. Semin Diagn Pathol, 2019, 36(2): 112 - 121.

[2] 涂金花,高德宏,陈培琼,等. 去分化脂肪肉瘤 15 例临床病理分析[J]. 诊断病理学杂志, 2019, 26(10): 642 - 645, 650.

[3] Lee ATJ, Thway K, Huang PH, et al. Clinical and molecular spectrum of liposarcoma[J]. J Clin Oncol, 2018, 36(2): 151 - 159.

[4] Crago AM, Dickson MA. Liposarcoma: multimodality management and future targeted therapies[J]. Surg Oncol Clin N Am, 2016, 25(4): 761 - 773.

[5] Herzberg J, Niehaus K, Holl-Ulrich K, et al. Giant retroperitoneal liposarcoma: a case report and literature review[J]. J Taibah Univ Med Sci, 2019, 14(5): 466 - 471.

[6] 孙蒙,刘尽国,刘绮颖,等. 多形性平滑肌肉瘤和去分化平滑肌肉瘤的临床病理学分析[J]. 中华病理学杂志, 2018, 47(2): 87 - 93.

[7] Okamoto S, Machinami R, Tanizawa T, et al. Dedifferentiated liposarcoma with rhabdomyoblastic differentiation in an 8-year-old girl[J]. Pathol Res Pract, 2010, 206(3): 191 - 196.

[8] Thway K, Jones RL, Noujaim J, et al. Dedifferentiated liposarcoma: updates on morphology, genetics, and therapeutic strategies[J]. Adv Anat Pathol, 2016, 23(1): 30 - 40.

[9] Coindre JM, Pédeutour F, Aurias A. Well-differentiated and dedifferentiated liposarcomas[J]. Virchows Arch, 2010, 456(2): 167 - 179.

[10] Vijay A, Ram L. Retroperitoneal liposarcoma: a comprehensive review[J]. Am J Clin Oncol, 2015, 38(2): 213 - 219.

[11] Chouairy CJ, Abdul-Karim FW, MacLennan GT. Retroperitoneal liposarcoma[J]. J Urol, 2007, 177(3): 1145.

[12] 赵明,徐明鑫,王宇彬,等. 去分化脂肪肉瘤的组织学诊断与鉴别诊断[J]. 中华病理学杂志, 2019, 48(7): 573 - 579.

[13] Tyler R, Wanigasooriya K, Taniere P, et al. A review of retroperitoneal liposarcoma genomics[J]. Cancer Treat Rev, 2020, 86: 102013.

[14] Thway K, Flora R, Shah C, et al. Diagnostic utility of p16, CDK4, and MDM2 as an immunohistochemical panel in distinguishing well-differentiated and dedifferentiated liposarcomas from other adipocytic tumors[J]. Am J Surg Pathol, 2012, 36(3): 462 - 469.

[15] 张杰颖,余小多,宋艳,等. 腹膜后去分化脂肪肉瘤的影像学表现及病理对照[J]. 中华肿瘤杂志, 2019, 41(3): 223 - 228.

[16] Tirumani SH, Wagner AJ, Tirumani H, et al. Is the nonlipomatous component of dedifferentiated liposarcoma always soft tissue on CT? Analysis of CT densities and correlation with rate of growth in 60 patients[J]. Abdom Imaging, 2015, 40(5): 1248 - 1254.

[17] 刘权,彭卫军,王坚. 腹膜后去分化脂肪肉瘤的 CT 诊断[J]. 中华放射学杂志, 2004, 38(11): 1206 - 1209.

[18] Hong SH, Kim KA, Woo OH, et al. Dedifferentiated liposarcoma of retroperitoneum: spectrum of imaging findings in 15 patients[J]. Clin Imaging, 2010, 34(3): 203 - 210.

[19] Lewis JJ, Leung D, Woodruff JM, et al. Retroperitoneal soft-tissue sarcoma: analysis of 500 patients treated and followed at a single institution[J]. Ann Surg, 1998, 228(3): 355 - 365.

[20] 马志芳,蔡文,黄吉炜,等. 肾及肾周脂肪肉瘤 9 例临床分析[J]. 临床泌尿外科杂志, 2020, 35(2): 149 - 152.

[21] Gronchi A, Collini P, Miceli R, et al. Myogenic differentiation and histologic grading are major prognostic determinants in retroperitoneal liposarcoma[J]. Am J Surg Pathol, 2015, 39(3): 383 - 393.

[22] Gahvari Z, Parkes A. Dedifferentiated Liposarcoma: Systemic Therapy Options[J]. Curr Treat Options Oncol, 2020, 21(2): 15.

收稿日期:2020 - 07 - 27　**修回日期**:2020 - 09 - 05　**编辑**:石嘉莹