

CalliSpheres 载药微球经支气管动脉化疗栓塞 治疗难治性非小细胞肺癌 21 例

刘松, 王庆东, 李强, 于广计, 徐慧超

临沂市肿瘤医院介入科, 山东 临沂 276000

摘要: 目的 前瞻性观察应用 CalliSpheres 载药微球支气管动脉化疗栓塞术 (DEB-BACE) 治疗难治性非小细胞肺癌 (NSCLC) 的疗效及安全性。方法 2016 年 3 月至 2018 年 3 月连续选择难治性 NSCLC 患者 21 例, 采用 DEB-BACE 治疗。介入治疗方案: 300 ~ 500 μm CalliSpheres 载药微球加载表柔比星 40 ~ 60 mg, 微导管超选择后行肿瘤动脉栓塞化疗。术后 1 个月复查胸部增强 CT 及相关血液学指标, 应用改良实体瘤疗效评价标准 (mRECIST) 评价首次介入术后肿瘤反应, 统计患者生存期, 观察患者生活质量及不良反应发生情况。结果 随访截止 2020 年 3 月, 随访时间为 5 ~ 31 (19.70 \pm 6.85) 个月。21 例 NSCLC 患者行 DEB-BACE 平均 (1.78 \pm 1.02) 次, 首次介入术后客观缓解率为 90.48%, 疾病控制率为 95.24%, 3、6、12、24 个月生存率分别为 100%、95.24%、71.43%、33.33%, 中位生存时间为 18.5 个月。治疗后患者咳嗽、憋喘、咯血等症状基本消失, 生活质量明显改善。围手术期无脊髓损伤、脑栓塞等严重不良事件, 不良反应主要为胸痛、发热, 对症治疗后好转。结论 DEB-BACE 治疗难治性 NSCLC 安全有效, 可延长患者的生存时间, 提高生活质量。

关键词: 非小细胞肺癌, 难治性; 载药微球; 表柔比星; 支气管动脉化疗栓塞术

中图分类号: R734.2 文献标识码: B 文章编号: 1674-8182(2021)01-0056-05

CalliSpheres drug-eluting beads trans-bronchial artery chemoembolization for 21 cases of refractory non-small cell lung cancer

LIU Song, WANG Qing-dong, LI Qiang, YU Guang-ji, XU Hui-chao

Intervention Department, Linyi Cancer Hospital, Linyi, Shandong 276000, China

Corresponding author: YU Guang-ji, E-mail: 531641406@qq.com

Abstract: Objective To observe the efficacy and safety of bronchial arterial chemoembolization with CalliSpheres drug-eluting beads (DEB-BACE) in the treatment of refractory non-small cell lung cancer (NSCLC). **Methods** From March 2016 to March 2018, 21 patients with refractory NSCLC were treated with DEB-BACE. Interventional therapy: 300 - 500 μm CalliSphere microspheres loaded with epirubicin 40 - 60 mg were performed with superselective microcatheter followed by arterial chemoembolization. One month after the operation, chest enhancement CT and hematological indexes were reexamined, and the tumor response was evaluated by mRECIST. The survival time the life quality and adverse reactions of patients were observed. **Results** Until March 2020, the follow-up period was 5 - 31 (19.70 \pm 6.85) months. The average number of DEB-BACE was (1.78 \pm 1.02) times in 21 patients with NSCLC. After the first DEB-BACE, the objective remission rate was 90.48% and the disease control rate was 95.24%. The 3-, 6-, 12-, and 24-month survival rates were 100%, 95.24%, 71.43% and 33.33%, respectively. The median survival time was 18.5 months. After treatment, the symptoms of cough, asthma and hemoptysis basically disappeared, and the quality of life was significantly improved. There were no serious adverse events such as spinal cord injury and cerebral embolism during the perioperative period. The main adverse reactions were chest pain and fever, which were improved after symptomatic treatment. **Conclusion** DEB-BACE is safe and effective in the treatment of refractory NSCLC, which can prolong the survival time and improve the life quality of patients.

Keywords: Non-small cell lung cancer, refractory; Drug-eluting beads; Epirubicin; Bronchial artery chemoembolization

Fund program: Linyi Science and Technology Development Plan Program (201919049)

对于既往接受手术、放化疗、靶向治疗等多种治疗手段后仍不能有效控制的肺癌,称之为难治性肺癌,临床上以肺鳞癌多见^[1]。目前尚无标准治疗方案,多以对症支持治疗为主,生存期仅为3~6个月^[2-5]。支气管动脉化疗栓塞术(bronchial artery chemoembolization, BACE)是难治性肺癌患者可选择的局部性治疗手段之一^[6-7]。随着栓塞材料的开发及应用,BACE治疗肺癌的有效率逐步提高,然而传统栓塞材料,包括碘化油、明胶海绵颗粒、聚乙烯醇颗粒等存在栓塞不彻底、并发症发生率高两大主要缺陷。载药微球作为新型栓塞材料,具备血管栓塞和化疗药局部缓释的双重作用,在TACE治疗肝癌中获得了良好的临床效果^[8-9],本研究前瞻性观察CalliSpheres载药微球BACE(DEB-BACE)治疗难治性非小细胞肺癌(NSCLC)的疗效及安全性。

1 资料与方法

1.1 临床资料 2016年3月至2018年3月连续选择难治性NSCLC患者21例,男性15例,女性6例;年龄42~75(50.20±10.17)岁。其中,15例患者合并不同程度的咳嗽、憋喘等症状,7例伴有不同程度咯血;5例IV期患者,3例远处转移灶可控,2例为姑息性治疗(1例合并大咯血,1例合并上腔静脉压迫)。21例患者的临床特征见表1。

表1 21例难治性NSCLC患者的临床特征 (例)

临床特征	临床特征	例数
年龄(岁, $\bar{x} \pm s$)	50.20 ± 10.17	
性别		
男	15	16
女	6	5
肿瘤位置		
中央型	12	11
周围型	9	7
病理类型		
鳞癌	18	17
腺癌	3	10
肿瘤直径(cm, $\bar{x} \pm s$)	4.58 ± 1.37	

注: *表示例次,同一患者可能采用过两种方法治疗,总数值大于21。

1.2 入选和排除标准 入选标准:(1)患者均经病理确诊为NSCLC;(2)肿瘤分期III期、IV期(远处转移病灶可控),既往行放、化疗、靶向、免疫等治疗失败者;(3)姑息治疗患者:止血(大咳血)、缓解压迫症状

(上腔静脉梗阻综合征、食管受压进食困难等);(4)术前肝肾、心肺功能无障碍,无介入治疗禁忌证;(5)PS评分≤2分;(6)预期生存时间>3个月。排除标准:(1)有不能有效控制的肺外转移病灶,如肝、骨、脑转移;(2)肝、肾功能不全,凝血功能障碍[国际标准化比率(INR)>1.5];(3)活动性感染,造影剂过敏者。本研究经过医院伦理委员会批准,所有患者在治疗前均签署知情同意书。

1.3 DEB-BACE治疗 21例患者均接受DEB-BACE治疗。局部麻醉下,采用改良Seldinger技术穿刺右侧股动脉,通过5F血管鞘将5F猪尾巴导管引入胸主动脉造影,获取胸主动脉图像,然后应用5FCobra、MIK等导管行支气管动脉造影,必要时行肋间动脉、胸廓内动脉及甲状颈干分支动脉、膈动脉、胃左动脉等造影,结合术前胸部强化CT等检查进一步明确肿瘤供血动脉。2.6F微导管进一步超选择至肿瘤供血动脉。以国产CalliSpheres载药微球加载表柔比星40~60mg,载药微球室温下与表柔比星混合,每5min摇匀1次,共加载30min;后与非离子造影剂碘克沙醇注射液1:1混合。DSA透视下将上述混合液间断缓慢(每次以1ml注射器抽取,以0.5~1ml/min速度)注射到肿瘤供血动脉。随后进行血管造影以确定血管堵塞程度。血管造影终点包括堵塞血管血流明显淤滞或接近淤滞,或实质性肿瘤染色消失。

1.4 疗效评价 术后1个月行胸部增强CT检查观察病灶坏死及强化程度(包括肺内病灶和纵隔内淋巴结)。以后每隔2个月来院行胸部增强CT检查,应用改良实体瘤疗效评价标准(mRECIST)评价介入治疗疗效,观察肿瘤有无进展,综合评估介入效果及确定是否再次接受介入治疗。观察和总结患者介入术后开始的生存率和生存时间。患者拒绝介入治疗或者术后进行其他综合治疗,均给予继续临床随访观察,本研究随访截止时间为2020年3月,或患者死亡。

1.5 生命质量评价及不良反应观察 采用欧洲癌症研究与治疗组织(EORTC)的生命质量核心问卷(QLQ-C30版本3.0)进行评价^[10]。EORTC QLQ-C30共30个项目,包含5个功能子量表:躯体功能、角色功能、认知功能、情绪功能、社会功能;3个症状子量表:疲乏、疼痛、恶心呕吐;1个总体生命质量子量表(QOL)和6个单项目:呼吸困难、失眠、食欲丧失、便

秘、腹泻、经济影响。功能和总体质量量表得分越高越好,症状子量表和单项目得分越高越严重。以常见不良反应分级标准(CTCAE)3.0版评价 DEB-BACE 治疗相关不良反应。

1.6 统计学方法 采用 SPSS 20.0 软件进行统计分析。计数资料以例、正态分布计量资料以 $\bar{x} \pm s$ 行描述性统计;非正态分布资料以中位数(第1四分位数,第3四分位数) $[M(Q_L \sim Q_U)]$ 表示,治疗前后比较采用秩和检验。 $P < 0.05$ 为差异有统计学意义。采用 Kaplan-Meier 法计算生存期并绘制生存曲线。

2 结果

2.1 DEB-BACE 治疗患者一般情况 21 例患者接受介入治疗次数 1~4(1.78 ± 1.02)次。合并远处转移者局部介入治疗后联合其他治疗手段综合治疗。

2.2 疗效评价与生存期 介入术后1个月复查胸部增强 CT,可见肿瘤呈较均匀分布的、显著低密度的坏死改变,部分病例瘤体可见坏死空洞。应用mRECIST 评价首次介入术后肿瘤反应,介入术后1个月复查示,客观缓解率(ORR)为90.48%,疾病控制率(DCR)为95.24%。术后随访截止至2020年3月,随访时间为5~31(19.70 ± 6.85)个月。3、6、12、24个月生存率分别为100%、95.24%、71.43%、33.33%,中位生存时间为18.5个月(95% CI:11.066~32.934)。生存曲线见图1。

2.3 生活质量及不良反应 15 例咳嗽、憋喘患者经治疗后明显好转,7 例咯血患者咯血得到有效控制,1 例上腔静脉压迫患者经2次治疗后压迫症状消失。首次介入治疗后1个月的总体健康状况与基线相比有显著改善,包括躯体功能和情绪功能的改善。此

表2 21 例患者 DEB-BACE 治疗前后生命质量评分

项目	$[M(Q_L \sim Q_U)]$		Z 值	P 值
	治疗前	治疗后1个月		
躯体功能	81.3(51.9~86.1)	85.1(85.0~91.6)	3.253	0.016
角色功能	66.5(67.4~98.2)	90.0(65.5~100.0)	0.801	0.165
认知功能	83.7(67.1~100.0)	90.1(67.3~100.0)	2.014	0.090
情绪功能	84.3(67.7~100.0)	94.2(82.3~100.0)	2.517	0.020
社会功能	65.5(65.3~100.0)	100.0(83.5~100.0)	0.292	0.369
总体健康状况	57.8(51.2~66.8)	66.6(66.6~82.9)	3.124	0.017
疲乏	45.1(34.0~56.0)	12.9(11.9~34.2)	4.675	0.008
疼痛	17.0(0~17.5)	0(0~17.5)	2.091	0.087
恶心呕吐	0(0~16.5)	0(0~0)	2.283	0.023
呼吸困难	33.3(33.3~66.7)	0(0~33.3)	7.021	0.007
失眠	37.3(0~67.0)	0(0~37.3)	2.517	0.020
食欲减退	36.5(0~66.5)	35.3(0~35.3)	0.679	0.205
便秘	0(0~16.7)	0(0~0)	0.311	0.300
腹泻	0(0~16.7)	0(0~0)	0.171	0.900
经济影响	0(0~33.3)	0(0~16.7)	0.805	0.164

外,患者在 DEB-BACE 后疲劳、恶心呕吐、呼吸困难和失眠明显改善($P < 0.05, P < 0.01$)。见表2。DEB-BACE 治疗后不良反应主要为胸痛(6/21,1级)其次为发热(5/21,1~2级),经对症处理后均在2~5 d内显著缓解,其他不良反应有刺激性咳嗽、恶心呕吐、骨髓抑制,发生率均未超过20%。未出现脊髓损伤、异位脑栓塞等严重并发症。

3 讨论

肺癌是世界范围内恶性肿瘤致死的主要原因^[11]。NSCLC 为最常见的病理组织类型^[12],约占所有肺癌的80%^[13]。早期肺癌外科切除术后5年生存率约为29%~77%,因早期肺癌缺乏特异性,约80%患者发现时已经处于中晚期,失去根治性手术切除机会。放化疗是非手术治疗肺癌的传统治疗手段,联合治疗后5年生存率仍低于15%^[14]。靶向药物治疗晚期肺癌展现了良好的应用前景,最新研究结果显示,表皮生长因子受体(EGFR)基因突变肺癌患者的中位总生存期(OS)可达50.4个月,间变性淋巴瘤激酶(ALK)阳性患者的中位OS达到89.6个月^[15]。基因突变及耐药问题使得靶向治疗不能让患者长期获益,这成为靶向治疗的致命缺陷。免疫治疗作为治疗肺癌的新希望,全部患者获益率仅为15%~20%,其中9%~29%的患者出现超进展^[16]。临床上有一部分患者对上述综合治疗无法获益,称之为难治性肺癌,生存期短,生活质量差。

BACE 是晚期肺癌的局部性治疗手段,以往多应用碘化油作为栓塞剂,由于其直径小,极易出现异位栓塞造成脊髓损伤、脑栓塞等严重并发症,且存在栓

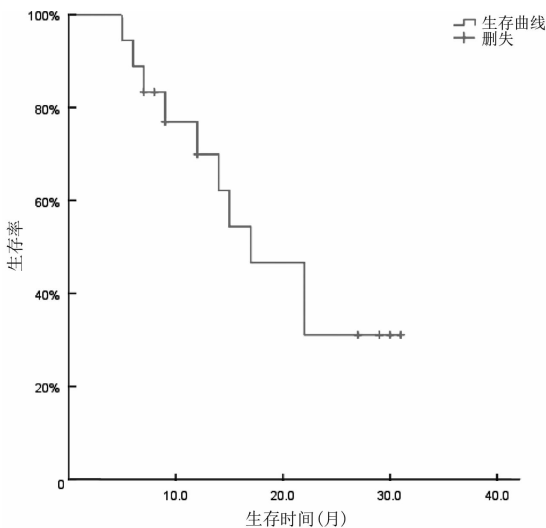


图1 21 例难治性 NSCLC 患者生存曲线

塞不彻底的缺点^[17]。明胶海绵微粒目前常用,良好的伸缩性和杰出的输送能力明显改善了与目标血管的融合性,栓塞更为彻底,但由于其生物可降解性,血流多在短期内恢复,安全性高,但是需要多次介入治疗^[18-19]。DEB-BACE是一种新型的肺癌介入治疗模式,载药微球可永久栓塞肿瘤血管,同时在肿瘤中缓慢释放抗肿瘤药物,进而达到缩小肿瘤、控制肿瘤发展的目的^[20],从而更好地减轻临床症状、改善生活质量^[21]。CalliSpheres微球是我国自主研发的载药微球,在肝脏恶性肿瘤中已被临床应用。Xiang等^[22]认为DEB-TACE对比常规TACE可以获得更好的ORR,同时DEB-TACE也是获得高ORR的独立影响因素。Wu等^[23]研究显示CalliSpheres载药微球可以明显增加肝癌TACE术后3、6个月的DCR。而DEB-BACE对肺癌的治疗则鲜有报道。Kennoki等^[24]报道1例经HepaSphere-BACE治疗的难治性IV期肺癌患者,1次治疗后咳嗽症状明显缓解,5次治疗后肿瘤体积缩小达50%,整个治疗结束后患者9个月里无任何临床症状。Bie等^[25]应用CalliSphere-BACE治疗6例NSCLC,6个月以上DCR在60%以上,无进展生存期可达16.5个月。尽管该研究例数较少,入组患者分期也不一致,但是其进一步揭示了应用CalliSphere载药微球治疗肺癌的可行性。

本研究进行了前瞻性设计,应用CalliSphere载药微球加载表柔比星行BACE治疗难治性NSCLC,术后1个月ORR、DCR分别为90.48%、95.24%,笔者认为主要与术后肿瘤的显著坏死相关;本组病例术后1个月复查可见肺部肿瘤呈均匀分布的显著低密度坏死改变,部分呈现蜂窝状改变。提示此规格的微球可以达到支气管载瘤动脉的有效栓塞,其良好的载药特性对肿瘤坏死也起到一定的作用,载药微球和化疗药物相互作用,呈现了增强效应。本组患者随访24个月生存率33.33%,中位生存期18.5个月,结果明显优于其他研究^[26-28]。同时,本研究观察发现DEB-BACE治疗后1个月患者整体生活质量明显改善,乏力、呼吸困难、恶心呕吐、失眠亦明显降低,可能与BACE可有效控制肿瘤、降低肿瘤负荷有关。

在BACE中栓塞材料直径大小的选择对于提高疗效、减少栓塞并发症至关重要。既往认为用于BACE栓塞材料内径应 $>500\ \mu\text{m}$ 以避免损伤食管及脊髓动脉^[29]。一项研究提示支气管动脉和肺动脉的一次吻合管径可达 $325\ \mu\text{m}$,小直径颗粒在一定压力下可透过肺毛细血管进入体循环导致异位栓塞等严重并发症^[30]。但过大直径栓塞材料栓塞肿瘤供血血

管时只能达到近端栓塞,侧枝循环的建立使疗效大大下降。依据颗粒分布原则,直径越小越容易沉积于末梢血管,在肿瘤治疗中效果应更好;更小的载药微球可以在肿瘤中沉积更远,加载缓释药物更好,同时可有效降低非靶区的栓塞风险^[7]。Kennoki等^[24,31]两次报道的2例DEB-BACE治疗晚期肺癌,均应用直径 $50\sim 100\ \mu\text{m}$ HepaSphere载药微球加载20 mg多西紫杉醇进行BACE,该微球溶胀后直径增加约4倍,术后并未发生严重并发症。随着微导管超选择支气管动脉技术的应用,可以有效地避开脊髓动脉、食管终末支等非靶血管,栓塞材料的内径有了更多选择的空间。本组患者在行BACE时均采用了微导管超选择技术超选择到肿瘤近端,选择了微球直径 $300\sim 500\ \mu\text{m}$ 的规格。造影发现可疑脊髓动脉时,应用微导管超选择至脊髓动脉开口处2 cm以上进行BACE治疗。整个CalliSphere-BACE过程均在透视密切观察下进行,严格遵循载药微球栓塞技术要点。本组患者无异位栓塞等严重并发症发生,笔者认为 $300\sim 500\ \mu\text{m}$ 大小的CalliSphere载微球栓塞支气管动脉是安全的,术后主要不良反应为胸痛及发热,均为1~2级,无3、4级不良反应发生,考虑与栓塞后肿瘤肿胀坏死相关,经内科治疗短期内改善。

本研究结果初步显示,DEB-BACE治疗难治性NSCLC安全有效,可显著延长患者生存期,提高生活质量,为难治性NSCLC治疗提供了一个良好的治疗方案选择。本研究是单中心研究,存在选择性偏倚,同时受样本量的影响,尚需进一步完善。

参考文献

- [1] Cho BC, Kim HS, Mitsudomi T, et al. Personalized therapy on the horizon for squamous cell carcinoma of the lung [J]. Lung Cancer, 2013, 80(3): 249-255.
- [2] Saxena A, Schneider BJ, Christos PJ, et al. Treatment of recurrent and platinum-refractory stage IV non-small cell lung cancer with nanoparticle albumin-bound paclitaxel (nab-paclitaxel) as a single agent [J]. Med Oncol, 2016, 33(2): 13.
- [3] Gong W, Sun P, Mu Z, et al. Efficacy and Safety of Nab-Paclitaxel as Second-line Chemotherapy for Locally Advanced and Metastatic Non-small Cell Lung Cancer [J]. Anticancer Res, 2017, 37(8): 4687.
- [4] Pietanza MC, Waqar SN, Krug LM, et al. Randomized, double-blind, phase II study of temozolomide in combination with either veliparib or placebo in patients with relapsed-sensitive or refractory small-cell lung cancer [J]. J Clin Oncol, 2018, 36(23): 2386-2394.
- [5] Tournoy KG, Thomeer M, Germonpré P, et al. Does nivolumab for progressed metastatic lung cancer fulfill its promises? An efficacy and safety analysis in 20 general hospitals [J]. Lung Cancer, 2018, 115: 49-55.

- [6] Chen Y, Li Y, Jia Y, et al. Bronchial artery chemoembolization combined with radioactive iodine-125 seed implantation in the treatment of advanced nonsmall cell lung cancer [J]. *J Cancer Res Ther*, 2017, 13(4):636-641.
- [7] Seki A, Shimono C. Transarterial chemoembolization for management of hemoptysis: initial experience in advanced primary lung cancer patients [J]. *Jpn J Radiol*, 2017, 35(9):495-504.
- [8] Zhou G, Zhang Y, Zhou T, et al. Abstract No. 507 Efficacy and safety profile of drug-eluting beads transarterial chemoembolization by CalliSpheres® beads in Chinese hepatocellular carcinoma patients [J]. *J Vasc Interv Radiol*, 2018, 29(4):S213-S214.
- [9] Karalli A, Teiler J, Haji M, et al. Comparison of lipiodol infusion and drug-eluting beads transarterial chemoembolization of hepatocellular carcinoma in a real-life setting [J]. *Scand J Gastroenterol*, 2019, 54(7):905-912.
- [10] Bergman B, Aaronson NK, Ahmedzai S, et al. The EORTC QLQ-LC13: a modular supplement to the EORTC Core Quality of Life Questionnaire (QLQ-C30) for use in lung cancer clinical trials. EORTC Study Group on Quality of Life [J]. *Eur J Cancer*, 1994, 30A(5):635-642.
- [11] Bray F, Ferlay J, Soerjomataram I, et al. Global cancer statistics 2018: GLOBOCAN estimates of incidence and mortality worldwide for 36 cancers in 185 countries [J]. *CA Cancer J Clin*, 2018, 68(6):394-424.
- [12] 何伟娜, 庞敏, 张卫华, 等. ¹²⁵I 粒子植入联合微波消融术对中晚期非小细胞肺癌的近期疗效 [J]. *中国临床研究*, 2020, 33(2):180-182.
- [13] Reck M, Popat S, Reinmuth N, et al. Metastatic non-small-cell lung cancer (NSCLC): ESMO Clinical Practice Guidelines for diagnosis, treatment and follow-up [J]. *Ann Oncol*, 2014, 25:iii27-iii39.
- [14] Zeng H, Zheng R, Guo Y, et al. Cancer survival in China, 2003-2005: a population-based study [J]. *Int J Cancer*, 2015, 136(8):1921-1930.
- [15] Wang S, Yan B, Zhang Y, et al. Different characteristics and survival in non-small cell lung cancer patients with primary and acquired EGFR T790M mutation [J]. *Int J Cancer*, 2019, 144(11):2880-2886.
- [16] Champiat S, Dercle L, Ammari S, et al. Hyperprogressive disease is a new pattern of progression in cancer patients treated by anti-PD-1/PD-L1 [J]. *Clin Cancer Res*, 2017, 23(8):1920-1928.
- [17] Tanaka N, Yamakado K, Murashima S, et al. Superselective bronchial artery embolization for hemoptysis with a coaxial microcatheter system [J]. *J Vasc Interv Radiol*, 1997, 8(1 pt 1):65-70.
- [18] Han K, Yoon KW, Kim JH, et al. Bronchial artery embolization for hemoptysis in primary lung cancer: a retrospective review of 84 patients [J]. *J Vasc Interv Radiol*, 2019, 30(3):428-434.
- [19] Zhao GS, Liu Y, Zhang Q, et al. Transarterial chemoembolization combined with Huaier granule for the treatment of primary hepatic carcinoma; Safety and efficacy [J]. *Medicine (Madr)*, 2017, 96(29):e7589.
- [20] Choi JW, Cho HJ, Park JH, et al. Comparison of drug release and pharmacokinetics after transarterial chemoembolization using diverse lipiodol emulsions and drug-eluting beads [J]. *PLoS One*, 2014, 9(12):e115898.
- [21] Mikhail AS, Pritchard WF, Negussie AH, et al. Mapping drug dose distribution on CT images following transarterial chemoembolization with radiopaque drug-eluting beads in a rabbit tumor model [J]. *Radiology*, 2018, 289(2):396-404.
- [22] Xiang H, Long L, Yao Y, et al. CalliSpheres drug-eluting bead transcatheter arterial chemoembolization presents with better efficacy and equal safety compared to conventional TACE in treating patients with hepatocellular carcinoma [J]. *Technol Cancer Res Treat*, 2019, 18:1533033819830751.
- [23] Wu BL, Zhou J, Ling GH, et al. CalliSpheres drug-eluting beads versus lipiodol transarterial chemoembolization in the treatment of hepatocellular carcinoma: a short-term efficacy and safety study [J]. *World J Surg Oncol*, 2018, 16(1):1-8.
- [24] Kennoki N, Hori S, Yuki T, et al. Trans-arterial chemoembolization therapy for refractory advanced non-small cell lung cancer with spherical embolic material—a single case report [J]. *Gan to Kagaku Ryoho*, 2015, 42(12):1827-1829.
- [25] Bie ZX, Li YM, Li B, et al. The efficacy of drug-eluting beads bronchial arterial chemoembolization loaded with gemcitabine for treatment of non-small cell lung cancer [J]. *Thorac Cancer*, 2019, 10(9):1770-1778.
- [26] Socinski MA, Okamoto I, Hon JK, et al. Safety and efficacy analysis by histology of weekly nab-paclitaxel in combination with carboplatin as first-line therapy in patients with advanced non-small-cell lung cancer [J]. *Ann Oncol*, 2013, 24(9):2390-2396.
- [27] Feng KC, Guo YL, Dai HR, et al. Chimeric antigen receptor-modified T cells for the immunotherapy of patients with EGFR-expressing advanced relapsed/refractory non-small cell lung cancer [J]. *Sci China Life Sci*, 2016, 59(5):468-479.
- [28] Liu J, Zheng Y, Xu N. Low dose of apatinib in treating chemotherapy and EGFR-TKI refractory non-small cell lung cancer: a case report [J]. *Medicine (Madr)*, 2019, 98(5):e14328.
- [29] Najarian KE, Morris CS. Arterial embolization in the chest [J]. *J Thorac Imaging*, 1998, 13(2):93-104.
- [30] Pump KK. Distribution of bronchial arteries in the human lung [J]. *Chest*, 1972, 62(4):447-451.
- [31] Kennoki N, Hori S, Yuki T, et al. Transcatheter arterial chemoembolization with super absorbent polymer microspheres for a large lung cystic adenocarcinoma in the left pulmonary cavity [J]. *Gan to Kagaku Ryoho*, 2015, 42(11):1407-1410.