

· 临床研究 ·

游离单一穿支营养的股前外侧双叶皮瓣 修复手部大面积皮肤软组织缺损

黄大波, 韦礼永, 韦仁杰

河池市人民医院创伤手足外科, 广西 河池 547000

摘要: **目的** 探讨游离单一穿支营养的股前外侧双叶皮瓣修复手部大面积皮肤软组织缺损的临床效果。**方法** 将 2014 年 3 月至 2017 年 3 月治疗的 21 例手部大面积皮肤软组织缺损患者作为研究对象, 对所选患者采用单一穿支营养的股前外侧双叶皮瓣 Kiss 组合后移植修复, 并运用完全主动活动(TAM)对治疗效果进行评价。**结果** 21 例患者 TAM 恢复优 14 例, 良 6 例, 可 0 例, 差 1 例, 优良率为 95.23%; 21 例患者术后对皮瓣外观、质地、感觉功能等比较满意 12 例, 满意 6 例, 基本满意 0 例, 不满意 3 例, 满意率 85.71%; 本组患者术后皮瓣成活率 100%, 供、受区伤口均一期愈合, 无血管危象发生。所有皮瓣色泽好, 质地柔软, 弹性较好。**结论** 手部大面积皮肤软组织缺损患者采用游离单一穿支营养的股前外侧双叶皮瓣进行修复, 手术操作简单, 恢复效果显著。

关键词: 股前外侧双叶皮瓣; 单一穿支; 修复; 皮肤软组织缺损; 手部; 皮瓣移植

中图分类号: R 658.2 **文献标识码:** B **文章编号:** 1674-8182(2020)03-0377-04

Free anterolateral thigh bilobed flaps with a single-perforator pedicle in repairing large skin and soft tissue defects of hand

HUANG Da-bo, WEI Li-yong, WEI Ren-jie

Department of Trauma Hand and Foot Surgery, Hechi People's Hospital, Hechi, Guangxi 547000, China

Abstract: Objective To explore the clinical effect of repairing large area of skin and soft tissue defect of hand with free anterolateral thigh bilobed flaps with a single-perforator nutrition. **Methods** Twenty-one patients with large-area skin and soft tissue defects of the hand treated from March 2014 to March 2017 were selected as the research objects. The combined bilobate flap (Kiss) with single perforator-based anterolateral thigh flap were transplanted for repairing skin and soft tissue defect of hand, and the therapeutic effect was evaluated by Total Active Motion (TAM) score. **Results** TAM score demonstrated that the recovery was excellent in 14 cases, good in 6 cases, fair in 0 case and poor in 1 case with an excellent and good rate of 95.23%. For the satisfaction with skin flap appearance, texture and sensory function, 12 cases were satisfied, 6 cases were very satisfied, 0 case was basically satisfied and 3 cases were dissatisfied with satisfaction rate 85.71%. The survival rate of skin flaps was 100% with good color, soft texture and good elasticity. The wounds in the donor and recipient areas healed in one stage, and no vascular crisis occurred. **Conclusion** The free anterolateral thigh bilobed skin flap with single perforator nutrition has a remarkable effect in repairing large area skin and soft tissue defect of hand, with simple operation and significant recovery.

Key words: Anterolateral thigh bilobed flaps; Single perforator; Repair; Skin and soft tissue defects; Hand; Skin flap transplantation

Fund program: Hechi Science Research and Technology Development Plan Project (HeKeTui 1623-4)

皮瓣移植为手部大面积皮肤软组织缺损的主要修复方式, 可有效恢复患者手部相关功能^[1-3], 但皮瓣移植的具体供区部位仍有待临床研究探讨^[4]。股前外侧穿支皮瓣由于皮瓣切取面积大、血管蒂长、管径粗、供区隐蔽等优点, 已被广泛应用于皮肤软组织

缺损的修复中^[5]。本研究对本院的 21 例手部大面积皮肤软组织缺损患者进行游离单一穿支营养的股前外侧双叶皮瓣移植修复治疗, 以分析其临床运用效果, 为临床研究提供经验。具体如下。

1 资料与方法

1.1 研究对象 本组研究对象为 2014 年 3 月至 2017 年 3 月在本院治疗的 21 例手部大面积皮肤软组织缺损患者,其中男性 11 例,女性 10 例,年龄 20~60(38.14±4.03)岁;损伤原因:绞压伤 7 例,机器冲压伤 5 例,压砸伤 5 例,热压伤 4 例。创面面积为 8.1 cm×9.6 cm~10.0 cm×13.1 cm,均伴骨骼、肌腱等深部组织外露,皮瓣修复时间最迟为伤后 14 d。本研究经本院伦理委员会批准。

1.2 纳入及排除标准 纳入标准:(1)临床资料真实且完整;(2)患者及其家属自愿参与本研究并签署知情同意书。排除标准:(1)合并严重肝肾功能不全;(2)存在精神认知功能障碍,对术后功能锻炼有影响;(3)参与其他研究;(4)患者及其家属主动要求退出研究。

1.3 方法

1.3.1 手术方法 护理人员将手术室室内温度调节至 25℃左右,所有患者均采用臂丛阻滞麻醉,上肢气压止血带,止血后由手术操作者对患者伤口进行常规清创。将患者创面坏死皮肤软组织彻底切除,并使用 3%过氧化氢、碘伏以及生理盐水对患者创面进行反复冲洗,存在骨折以及肌腱断裂的患者先进行骨折内固定及肌腱吻合处理。手术操作者使用多普勒超声血流探测仪在对侧髂前上棘与髌骨外上缘连线中点附近进行探查,并确定旋股外侧动脉降支第 1 肌皮穿支入皮点,通过该点向腹股沟中点作一条连线,即为旋股外侧动脉降支体表投影。手术操作者根据患者手部创面大小以及形状进行布样裁剪,并将其分解成为 2 块后拼接为长方形图案。根据长方形图案形状放大 10%的面积,并在患者大腿外侧设计以旋股外侧动脉降支第 1 肌皮穿支为蒂的双叶皮瓣。手术操作者将皮瓣外侧以及近端边缘切开,并在阔筋膜下分离。将患者皮瓣向内掀开后找到旋股外侧动脉降支第 1 肌皮穿支入皮点,并对皮瓣形状进行调整,使穿支血管位于拆分的两叶皮瓣衔接处中心位置。打开肌间隔后将旋股外侧动脉降支充分显露,并将皮瓣边缘完全切开,缝合阔筋膜与皮瓣间断,避免筋膜与皮肤分离。通过第 1 肌皮穿支血管向股直肌以及股外侧肌间隔深部进行解剖,将旋股外侧动脉降支完全暴露,并解剖游离血管蒂,将旋股外侧动脉降支切断后结扎远心端。手术操作者将无影灯光投向皮瓣背面,采用透光法观察皮瓣内第 1 肌皮穿支在患者筋膜

层的血管走行,并将皮瓣分为 2 叶,皮瓣间保留部分筋膜组织。手术操作者根据患者受区血管情况将皮瓣血管蒂分离足够长度后离断,并将供区进行直接拉拢后缝合。将患者 2 叶皮瓣重新 Kiss 组织,在其覆盖受区创面后进行缝合固定,并在显微镜下将患者皮瓣血管蒂与桡动脉及其伴行静脉进行吻合。随后将患者上肢止血带松开,仔细确认皮瓣血运状况是否良好,并进行彻底止血。止血后进行缝合,并将患者创面进行反复冲洗后在皮瓣下进行留置引流,术毕。

1.3.2 术后处理 术后常规给予抗生素抗感染、低分子右旋糖酐以及低分子肝素钙预防静脉血栓及给予抗痉挛治疗,患者术后严格禁烟、酒、咖啡等刺激性食物,出现不适立即给予对症处理。术后 48 h 拔除引流条,并于术后 2 周进行拆线。

1.4 观察指标 (1)采用完全主动活动(TAM)系统评价法^[6]对手关节活动位置进行评估。优:关节活动范围正常,良:关节活动改善程度达健侧的 75%以上;可:关节活动改善程度达健侧的 50%~75%;差:关节活动改善程度达健侧的 <50%;(2)观察不同损伤因素的患者术后皮瓣外观、质地、感觉功能等满意情况;(3)观察患者术后具体情况。

1.5 统计学方法 本文资料采用描述性统计。计量资料以 $\bar{x} \pm s$ 表示;计数资料以例和百分率表示。

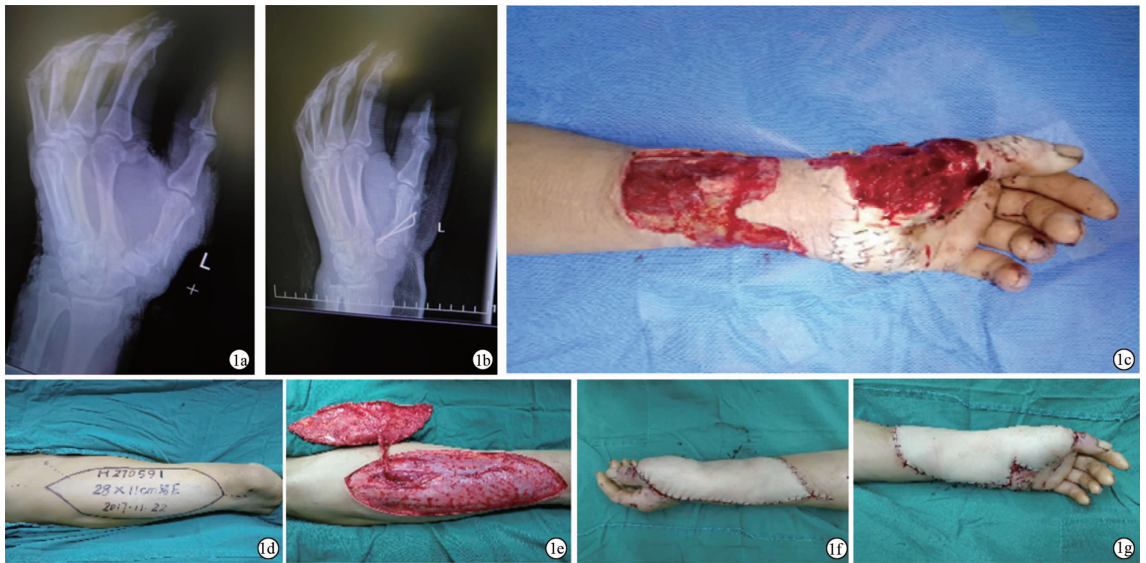
2 结果

2.1 患者 TAM 恢复结果 21 例患者 TAM 恢复优 14 例,良 6 例,可 0 例,差 1 例,优良率为 95.23%。

2.2 患者术后皮瓣外观、质地、感觉功能等满意情况 21 例患者术后对皮瓣外观、质地、感觉功能等比较满意 12 例,满意 6 例,基本满意 0 例,不满意 3 例,满意率 85.71%。

2.3 术后具体情况 本组患者术后皮瓣成活率 100%,供、受区伤口均一期愈合,无血管危象发生。所有皮瓣色泽好,质地柔软,弹性较好,5 例患者皮瓣略显臃肿。供区肢体均仅留一线性瘢痕,股四头肌肌力正常,关节功能无影响。

2.4 单一病例 本组患者中选取 1 例患者,男性,40 岁,因机器绞压伤致左手疼痛、出血、活动受限 1 h 入院。术前患肢及 X 线检查结果,提示左手腕部大面积皮肤软组织撕脱,肌腱、骨质外露(图 1a、1b)。皮瓣移植术前患肢创面见图 1c,供区皮瓣设计见图 1d 与图 1e,术后患肢具体情况见图 1f 与图 1g。



注:1a:术前 X 线片;1b:术前 X 线片;1c:术前患肢创面;1d:供区皮瓣设计;1e:供区皮瓣切取后;1f:患肢皮瓣修复术后背侧观;1g:患肢皮瓣修复术后掌侧观。

图 1 机器绞压伤患者术前及术后

3 讨论

随着临床技术的不断发展,显微外科技术以及相关设备的不断进步,皮瓣移植技术在临床上得到广泛应用,且皮瓣移植手术成功率呈逐渐增长的趋势,对手部大面积皮肤软组织缺损患者的治疗具有积极意义^[7-8]。手部大面积软组织缺损常伴有骨骼以及肌腱外露,一般植皮术难以对该创面进行闭合,临床上大多给予皮瓣移植术以达到治疗目的^[9]。随着皮瓣移植修复技术的不断改进与临床应用,越来越多的手部大面积皮肤软组织缺损患者选择该技术进行治疗,且临床疗效较为显著,患者术后功能恢复更佳^[10-12]。

手部大面积皮肤软组织缺损患者行皮瓣移植手术在要求成活率的同时,对功能康复的重视程度亦成为目前临床上较为关注的公共卫生问题^[13-15]。既往临床大多给予手部大面积皮肤软组织缺损患者一般移植术,随着临床技术的不断发展,传统移植术的弊端逐渐明显。单一穿支营养的股前外侧双叶皮瓣供区位于大腿前外侧,以旋股外侧动脉降支第 1 肌皮穿支为血管蒂。穿支血管进入筋膜层后发出数条微血管呈放射状走行,并互相吻合形成丰富的链式立体血管网,第 1 肌皮穿支为骨前外侧皮瓣主要的供血血管,有利于皮瓣移植后的存活率。股前外侧游离皮瓣因其切取面积大、血管蒂长、管径粗、供区隐蔽等优点,已被临床广泛应用于修复皮肤软组织缺损。

本组患者皮瓣移植后皮瓣外观、质地、感觉功能等均较为满意。应用单一穿支营养的股前外侧双叶皮瓣游离移植修复前臂及手部大面积软组织缺损,可有效减少供区损伤、手术时间过长的弊端。本组患者

皮瓣移植术后皮瓣成活率较高,供、受区伤口一期愈合,无血管危象发生。说明游离单一穿支营养的股前外侧双叶皮瓣移植疗效较好,安全性较高,患者术后恢复较快^[16-18]。且单一穿支营养的股前外侧双叶皮瓣血管恒定,血供可靠,手术操作简单,供区直接缝合,是修复前臂及手部大面积皮肤软组织缺损的理想方法之一。

综上所述,手部大面积皮肤软组织缺损患者采用游离单一穿支营养的股前外侧双叶皮瓣进行修复的效果显著,且术后功能恢复情况尚可。

参考文献

- [1] 曾御,陈世玖.皮瓣修复手部软组织缺损的研究进展[J].医学综述,2018,24(4):760-763,769.
- [2] 张建春,陈锐,温贤聪,等.皮瓣修复治疗手部软组织缺损 60 例临床疗效观察[J].医学临床研究,2017,34(2):400-402.
- [3] 陈致勃,徐永清.CT 血管造影结合数字化技术在皮瓣移植术中的应用进展[J].临床骨科杂志,2017,20(6):757-760.
- [4] 黄跟东,李虎,邓葵,等.游离腓动脉穿支皮瓣修复手足部皮肤软组织缺损的临床应用[J].中华手外科杂志,2017,33(5):391-392.
- [5] 赵君海,傅东升,陈璇,等.股前外侧穿支皮瓣对腕部、足跟部软组织缺损的修复效果[J].现代仪器与医疗,2017,23(3):93-94,103.
- [6] 王建,张文龙,张净宇,等.改良 M-Tang 法阶梯式修复指屈肌腱 II 区损伤[J].中国矫形外科杂志,2018,26(6):564-567.
- [7] 张宜之,张子清.股前外侧穿支皮瓣移植修复手部软组织缺损的临床研究进展[J].医学综述,2018,24(2):311-315.
- [8] 张军,刘晓雪.股前外侧皮瓣游离移植联合负压封闭引流技术修复下肢远端软组织缺损[J].中国美容医学,2018,27(6):25-27.

- (3):265-267.
- [3] 黄大雪,舒华,任晓卉.右美托咪定对肺癌患者 MMSE 评分、炎症反应及氧化应激水平的影响作用分析[J].临床肺科杂志,2018,23(1):156-160.
- [4] 闫亮,贺宝荣,刘团江,等.颈胸段脊柱疾病的手术治疗策略[J].中国骨与关节损伤杂志,2017,32(1):10-13.
- [5] Tang MX,Zhang HQ,Wang YX,et al. Treatment of spinal tuberculosis by debridement,interbody fusion and internal fixation via posterior approach only[J]. Orthop Surg,2016,8(1):89-93.
- [6] 邓必权,胡华,滕宇,等.经后路单侧椎板入路双侧减压椎间植骨融合内固定改良术治疗退变性腰椎管狭窄症[J].中国临床研究,2017,30(3):306-309.
- [7] Sun YP,Zhang W,Qie SH,et al. Comprehensive comparing percutaneous endoscopic lumbar discectomy with posterior lumbar internal fixation for treatment of adjacent segment lumbar disc prolapse with stable retrolisthesis:A retrospective case-control study[J]. Medicine (Baltimore),2017,96(29):e7471.
- [8] 张青,王竹梅.右美托咪定的药理作用及临床应用进展[J].贵州医药,2016,40(5):544-546.
- [9] Cho JS,Shim JK,Soh S,et al. Perioperative dexmedetomidine reduces the incidence and severity of acute kidney injury following valvular heart surgery[J]. Kidney Int,2016,89(3):693-700.
- [10] 张晔,席宏杰.右美托咪定在临床麻醉中应用的研究进展[J].医学综述,2014,20(2):317-319.
- [11] 秦俊,秦再生,朱晨,等.右美托咪定对体外循环围术期炎症因子的影响及其对肝肾功能的保护作用[J].实用医学杂志,2015,31(13):2087-2089.
- [12] Ammar AS,Mahmoud KM,Kasemy ZA,et al. Cardiac and renal protective effects of dexmedetomidine in cardiac surgeries:A randomized controlled trial[J]. Saudi J Anaesth,2016,10(4):395-401.
- [13] 位松华.ALT、AST、ALP、 γ -GT 组合实验室检验结果分析在各类肝胆疾病诊断中的临床价值[J].检验医学与临床,2016,13(6):848-849.
- [14] Pykhtina VS,Strazhesko ID,Tkacheva ON,et al. Association of renal function,telomere length and markers of chronic inflammation for patients without chronic kidney and cardiovascular diseases[J]. Uspekhi Gerontol,2016,29(1):79-85.
- [15] 张宇,李兵,杜伟忠,等.右美托咪定对肝移植手术中肾功能的影响[J].临床麻醉学杂志,2016,32(2):130-133.
- [16] 刘欣,赵爽,刘飞飞,等.右美托咪定对脊柱手术患者围术期肝肾肾功能的影响[J].临床麻醉学杂志,2018,34(3):213-216.
- [17] 刘瑶,李冰,吴亚辉,等.右美托咪定对异体肾移植患者围术期肾功能的影响[J].临床麻醉学杂志,2017,33(8):751-754.
- [18] 寿琼华.盐酸右美托咪定对急性脑外伤患者围术期氧化应激反应及肾功能的影响[J].临床和实验医学杂志,2015,14(20):1734-1738.
- [19] 徐昌顺,沈七襄,程森,等.丙泊酚复合瑞芬太尼和右美托咪定静脉麻醉在内镜逆行胰胆管造影中的应用[J].临床军医杂志,2015,43(5):466-468.

收稿日期:2019-08-01 编辑:王娜娜

(上接第 379 页)

- [9] Yan J,Zhang J,Zhang Q,et al. Effectiveness of laser adjunctive therapy for surgical treatment of gingival recession with flap graft techniques;a systematic review and meta-analysis[J]. Lasers Med Sci,2018,33(4):899-908.
- [10] 莫勇军,谭海涛,杨克勤,等.CTA 三维重建技术在股前外侧穿支皮瓣移植中的应用[J].中国矫形外科杂志,2016,24(6):570-573.
- [11] 叶松林,陈立,覃晓峰,等.封闭式负压引流术联合游离植皮、皮瓣移植术治疗四肢难治性感染创面的效果及对疼痛的影响[J].中国医药导报,2016,13(2):109-112.
- [12] Snodgrass W,Bush N. Staged tubularized autograft repair for primary proximal hypospadias with 30-degree or Greater ventral curvature[J]. J Urol,2017,198(3):680-686.
- [13] 吕春风,刘胜达,种红,等.皮瓣移植术后应用高压氧治疗对皮瓣存活的影响研究[J].中国美容医学,2019,28(1):31-33.
- [14] 张弦,林芝,周飞亚.游离足趾移植联合皮瓣移植手指再造患者的围手术期护理[J].护士进修杂志,2016,31(18):1676-1677.
- [15] 谢文斌,王海文,江新明,等.血流桥接股前外侧穿支皮瓣修复伴有血供障碍手掌皮肤软组织缺损[J].中国临床解剖学杂志,2016,34(1):24-27.
- [16] 李丽.股前外侧穿支皮瓣修复手部皮肤软组织缺损的观察及护理[J].实用临床医药杂志,2017,21(20):87-89.
- [17] 陈实,邱志龙,颜翼,等.游离超薄股前外侧穿支皮瓣修复足踝皮肤软组织缺损[J].中国矫形外科杂志,2016,24(14):1340-1343.
- [18] 吴春,谭颖,王正理,等.单一穿支营养的股前外侧双叶皮瓣移植修复九例前臂及手部创面[J].中华整形外科杂志,2019,35(3):274-277.

收稿日期:2019-08-01 编辑:王娜娜