

肝癌合并急性肺栓塞 12 例临床分析

王新林, 宋锦文, 魏璇, 王英峰, 宋福婷, 苟秋霞

西宁联保中心解放军兰州总医院介入疼痛科, 甘肃 兰州 730050

摘要: **目的** 分析肝癌合并急性肺栓塞临床特点、相关危险因素、实验室检查、诊断、治疗及其预后。**方法** 2012 年 1 月至 2016 年 1 月收治的肝癌合并急性肺栓塞患者 12 例, 均行下腔静脉滤器植入术及经导管内肺动脉溶栓术, 术中给予重组组织型纤溶酶原激活剂(rt-PA)36 mg 动脉灌注, 18 mg/次, 间隔 30 min; 术后给予低分子肝素钠注射液 5 000 U, 皮下注射, 1 次/12 h, 连用 7 d; 7 d 后改为阿司匹林肠溶片 100 mg/次, 1 次/d, 连用 9~12 个月。**结果** 肝癌合并急性肺栓塞治疗后复查胸部 CT 血管成像(CTA), 与治疗前对比栓子栓塞程度明显改善, 其中双侧主干及其主要分支不完全性栓塞完全开通率 33.3% (4/12), 单侧主干及其主要分支完全性及不完全性栓塞完全开通率 66.7% (8/12), 二级分支以下完全性及不完全性栓塞完全开通率 100%。在临床症状方面治疗后 12 例休克或血压下降完全恢复正常; 5 例右心室功能不全者完全临床治愈 3 例, 部分临床缓解 2 例; 3 例肺栓塞三联征者完全临床治愈 2 例, 1 例临床缓解。在实验室检测方面 12 例治疗后肺动脉压力由 (45.73 ± 2.42) mm Hg 降为 (25.21 ± 1.69) mm Hg; D-二聚体由 (5.72 ± 4.19) mg/L 降为 (0.86 ± 0.17) mg/L; 动脉血氧分压由 (78.48 ± 3.74) mm Hg 恢复至 (91.23 ± 2.53) mm Hg, 治疗前后相比差异有统计学意义 ($P < 0.01$)。**结论** 肝癌合并急性肺栓塞, 伴有肺动脉主干或主要分支血栓形成, 需行下腔静脉滤器植入术及经导管内肺动脉溶栓治疗, 经皮导管内溶栓治疗最常用于出血风险高的高危或中危肺栓塞患者, 应在有经验的医院进行治疗, 导管直接溶栓优于系统性溶栓, 导管溶栓时溶栓药剂量可以减低, 从而降低出血风险。术后需继续抗凝治疗, 其临床疗效肯定。

关键词: 肝癌; 急性肺栓塞; 肺动脉压; 动脉血氧分压; 胸部 CT 血管成像

中图分类号: R 735.7 R 563.5 **文献标识码:** B **文章编号:** 1674-8182(2018)12-1644-04

Clinical analysis of 12 cases of hepatocellular carcinoma complicated with acute pulmonary embolism

WANG Xin-lin, SONG Jin-wen, WEI Xuan, WANG Ying-feng, SONG Fu-ting, GOU Qiu-xia

Department of Pain Management and Intervention, Lanzhou General Hospital of PLA, Lanzhou, Gansu 730050, China

Abstract: **Objective** To investigate the clinical characteristics, risk factors, laboratory examination, diagnosis, treatment and prognosis of hepatocellular carcinoma complicated with acute pulmonary embolism (PE). **Methods** All 12 patients with hepatocellular carcinoma combined with acute pulmonary embolism from January 2012 to January 2016 received inferior vena cava filter implantation and intra-catheter pulmonary thrombolysis. During the operation, the patients were treated with 36 mg recombinant tissue plasminogen activator (rt-PA) (intra-arterial infusion, 18 mg every 30 minutes). After operation, low molecular weight heparin sodium injection (5 000 U, subcutaneous injection, q12 h) was given for 7 days and then converted to aspirin (100 mg, qd, Po) for 9 to 12 months. **Results** The chest CT angiography (CTA) showed that treatment significantly improved the degree of embolism. The recanalization rate was 33.3% (4/12) in bilateral trunk and its main branches, 66.7% (8/12) in unilateral trunk and its main branches and 100% (12/12) in sub-secondary branches. In terms of clinical symptoms, 12 cases of shock or hypotension recovered completely after treatment, 5 cases of right ventricular dysfunction were completely cured in 3 cases and 2 cases of partial clinical remission. There were 3 cases of pulmonary embolism triad, in which 2 cases were completely cured and 1 case was clinically remitted. In laboratory tests, pulmonary artery pressure [(45.73 ± 2.42) mm Hg vs (25.21 ± 1.69) mm Hg] and D-dimer [(5.72 ± 4.19) mg/L vs (0.86 ± 0.17) mg/L] were decreased and arterial partial pressure of oxygen (PaO_2) [(78.48 ± 3.74) mm Hg vs (91.23 ± 2.53) mmHg] was higher after the treatment (all $P < 0.01$). **Conclusion** Hepatocellular carcinoma complicated with acute pulmonary embolism, accompanied by thrombosis of the main or main branches of pulmonary artery, requires inferior vena cava filter implantation and intra-ductal pulmonary thrombolysis. Percutaneous intra-ductal

thrombolysis is most commonly used in patients with high or medium dangerous pulmonary embolism with high risk of bleeding. It should be treated in experienced hospitals, and by direct intraductal thrombolysis. Direct intraductal thrombolysis is superior to systemic thrombolysis, and its dosage of the thrombolytic drug can reduced during intaductal thrombolysis, thereby reducing the risk of bleeding. Anticoagulant therapy is necessary after operation, and its clinical curative effect is affirmative.

Key words: Hepatocellular carcinoma; Acute pulmonary embolism; Pulmonary artery pressure; Arterial partial pressure of oxygen; Chest CT angiography

肝癌是我国常见的恶性肿瘤之一,据流行病学研究显示,肝癌患病率位居世界第一位,居癌症死因的第二位。肝癌严重威胁着人类的健康,与肝癌防治相关的研究中,对其合并症急性肺栓塞的临床诊断与疗效存在一定局限性,其发生率高于正常人的 4 ~ 7 倍^[1-3],误诊率逐年增高^[4-6],严重影响肝癌患者整体生存时间及生活质量。急性肺栓塞发病凶险,未经治疗的肺栓塞死亡率为 25% ~ 30%。如能及时评估肺栓塞发生风险,及时明确诊断及正确治疗,死亡率可降低 7%^[7]。本院 2012 年 1 月至 2016 年 1 月收治肝癌合并急性肺栓塞 12 例,现对其临床资料进行分析。

1 资料与方法

1.1 一般资料 本组肝癌合并急性肺栓塞 12 例,其中男 9 例,女 3 例;年龄 38 ~ 82 岁,中位年龄 58.5 岁。全部病例术前均行胸部 CT 血管成像(CTA)检查;其中肝癌诊断均行超声及 CT 定位引导下肝组织活检术,术后病理类型:肝细胞癌 8 例,胆管细胞癌 3 例,混合细胞癌 1 例。所有患者急性肺栓塞均符合 2015 年中华医学会心血管病学分会肺血管病学组《急性肺栓塞诊断与治疗中国专家共识》^[8] 诊断标准。纳入标准:首先进行临床可能性评估(表 1、2),然后进行初始危险分层(主要根据患者临床状态,只要存在休克或持续低血压即为可疑高危急性肺栓塞;不伴休克或持续性低血压的为可疑急性肺栓塞,首先进行临床可能性评估,决定下一步诊断策略),最后逐级选择检查手段明确诊断(血浆 D-二聚体检测、胸部 CTA 检查、血管彩超检查)。排除标准:不符合急性肺栓塞临床可能性评估的 Wells、Geneva 评分标准;其次治疗前胸部 CTA、肢体血管检查均无血栓存在。

1.2 治疗方法 12 例均行下腔静脉滤器植入术及经导管内肺动脉溶栓术,术中给予重组组织型纤溶酶原激活剂(rt-PA)总剂量 36 mg 动脉灌注,分 2 次给予,18 mg/次,间隔 30 min;术后给予低分子肝素钠注射液 5 000 U,皮下注射,1 次/12 h,连用 7 d;7 d 后改

为阿司匹林肠溶片 100 mg/次,1 次/d,连用 9 ~ 12 个月。

表 1 急性肺栓塞临床可能性评估的 Wells 评分标准 (分)

项目	原始版	简化版
既往肺栓塞或 DTV 病史	1.5	1
心率 ≥ 100 次/min	1.5	1
过去 4 周内手术或制动	1.5	1
咯血	1	1
肿瘤活动期	1	1
DTV 临床表现	3	1
其他鉴别诊断的可能性低于肺栓塞	3	1

注:原始版 0 ~ 4 为可能性小, ≥ 5 分为可能;简化版 0 ~ 1 为可能性小, ≥ 2 分为可能。

表 2 急性肺栓塞临床可能性评估的 Geneva 评分标准 (分)

项目	原始版	简化版
既往肺栓塞或 DTV	3	1
心率		
≥ 95 次/min	5	2
75 ~ 94 次/min	3	1
过去 4 周内手术史	2	1
咯血	2	1
肿瘤活动期	3	1
单侧下肢痛	3	1
下肢深静脉触痛和单侧肿胀	4	1
年龄 > 65 岁	1	1

注:原始版 0 ~ 5 为可能性小, ≥ 6 分为可能;简化版 0 ~ 2 为可能性小, ≥ 3 分为可能。

1.3 疗效评价标准 参照国家“十五”科技攻关项目《肺血栓栓塞症规范化诊治方法研究 - 多中心抗凝与溶栓治疗研究部分》的标准^[9]。(1)临床治愈:CT 肺血管(CTPA)显示双侧主干及其主要分支或单侧主干及其主要分支不完全性栓子或二级分支以下完全性及不完全性栓塞其栓子完全消失。(2)临床好转:CTPA 显示双侧主干及其主要分支或单侧主干及其主要分支不完全性栓子或二级分支以下完全性及不完全性栓塞其栓子部分消失 > 50%;或缺损肺段数减少 1 ~ 6 个或 > 50%。(3)临床无效:CTPA 显示双侧主干及其主要分支或单侧主干及其主要分支不完全性栓子或二级分支以下完全性及不完全性栓塞其栓子无变化或缺损肺段数无明显变化。

1.4 统计学处理 使用 SPSS 15.0 对数据进行统计

分析。计数资料采取例(%)进行统计描述;计量资料以 $\bar{x} \pm s$ 表示,采用配对资料 t 检验。以 $P < 0.05$ 为差异有统计学意义。

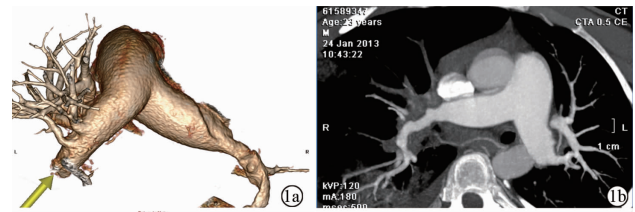2 结果

2.1 临床表现 本组 12 例患者中,出现肺栓塞三联征(呼吸困难、胸痛及咯血)25.0% (3/12),突发性呼吸困难 83.3% (10/12),胸痛 41.7% (5/12),咳嗽 8.3% (1/12),突发性昏厥 33.3% (4/12),咯血 25.0% (3/12)。体征:呼吸急促 83.3% (10/12),紫绀 58.3% (7/12),胸腔积液 33.3% (4/12),肺部哮鸣音或湿性罗音 25.0% (3/12),心动过速 33.3% (4/12),休克或血压下降(收缩压 < 90 mm Hg 或血压下降 > 40 mm Hg,持续 15 min 以上)58.3% (7/12),右室功能不全 41.7% (5/12),肺动脉瓣区第二心音亢进 33.3% (4/12)。治疗后 12 例休克或血压下降完全恢复正常;其中 5 例右室功能不全者完全临床治愈 3 例,部分临床缓解 2 例;3 例肺栓塞三联征者完全临床治愈 2 例,1 例临床缓解。

2.2 影像学检查 X 线胸片:区域性肺血管纹理变细、片状或楔形阴影、膈肌抬高及胸腔积液 33.3% (4/12)。胸部 CTA:肺动脉内低密度充盈缺损,部分或完全包围在不透光的血流之中内的“轨道征”,或者呈完全充盈缺损,远端血管不显影。间接征象为肺野楔形条带状的高密度区盘状肺不张,中心肺动脉扩张及远端血管分布减少或消失等。双侧主干及其主要分支不完全性栓塞 41.7% (5/12),单侧主干及其主要分支完全性及不完全性栓塞 83.3% (10/12),二级分支以下完全性及不完全性栓塞 16.7% (2/12)。12 例肝癌合并急性肺栓塞治疗后复查胸部 CTA,与治疗前对比栓子栓塞程度均明显改善,其中双侧主干及其主要分支不完全性栓塞完全开通率 33.3% (4/12),单侧主干及其主要分支完全性及不完全性栓塞完全开通率 66.7% (8/12);二级分支以下完全性及不完全性栓塞完全开通率 100%。部分患者治疗前后胸部 CTA 及 CTPA 结果见图 1~3。

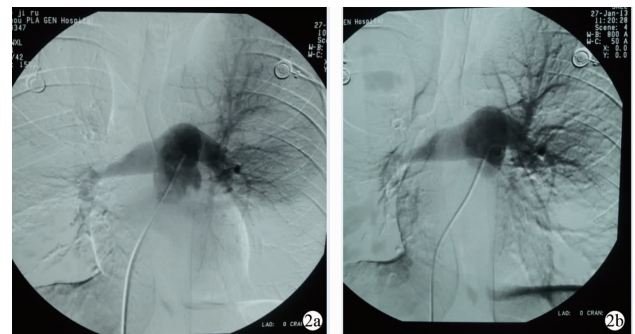
2.3 实验室检查 (1)治疗前 12 例患者动脉血氧分压(PaO_2) < 60 mm Hg (1 mm Hg ≈ 0.133 kPa) 41.7% (5/12),60~80 mm Hg 37.5% (3/12); PaO_2 正常 16.7% (2/12),动脉血二氧化碳分压(PaCO_2) < 35 mm Hg 33.3% (4/12)。D-二聚体 > 5 mg/L 91.7% (11/12)。心脏彩超测肺动脉压 66.7% (8/12)。心电图非特异性 ST-T 改变 41.7% (5/12),完全或不完全性右束支传导阻滞 8.3% (1/12),肺型 P 波 16.7% (2/12),呈 $\text{S}_1\text{Q}_3\text{T}_3$ 改变 8.3% (1/12)。

(2)治疗后:12 例患者肺动脉压力为(25.21 ± 1.69) mm Hg;D-二聚体为(0.86 ± 0.17) mg/L; PaO_2 恢复至(91.23 ± 2.53)mm Hg。治疗后较治疗前差异有统计学意义($P < 0.01$)。见表 3。



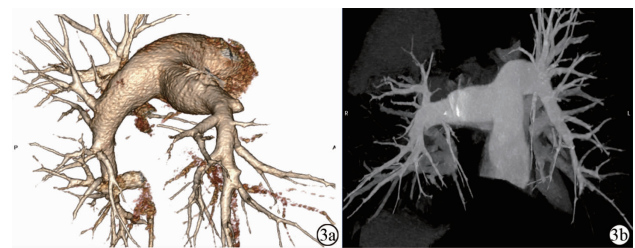
注:1a:胸部 CTA 重建;1b:胸部 CTA 纵隔窗;治疗前右上、中动脉及其分支,右下肺动脉内、外基底分支,左下肺动脉前、外、后基底分支血栓形成。右肺中下叶斑片影及上叶前段丛簇状结节影,多考虑肺梗死。

图 1 治疗前胸部 CTA 重建及纵隔窗



注:2a、2b:治疗前右肺动脉主干及其分支、左下肺动脉及其分支完全闭塞,左侧中上肺动脉多个分支内血栓性栓塞。

图 2 治疗前 CTPA



注:3a:胸部 CTA 重建;3b:胸部 CTA 纵隔窗;治疗后右上、中动脉及其分支,右下肺动脉内、外基底分支,左下肺动脉前、外、后基底分支基本疏通。

图 3 治疗后胸部 CTA 重建及纵隔窗

表 3 实验室检测治疗前后对比 ($n = 12, \bar{x} \pm s$)

时段	肺动脉压 (mm Hg)	PaO_2 (mm Hg)	D-二聚体 (mg/L)
治疗前	45.73 ± 2.42	78.48 ± 3.74	5.72 ± 4.19
治疗后	25.21 ± 1.69	91.23 ± 2.53	0.86 ± 0.17
t 值	24.082	9.782	4.015
P 值	0.000	0.000	0.001

3 讨论

肺栓塞一般在临床中起病急,临床症状不典型,甚至隐匿。近年来其发病率有增加的趋势,且漏诊、

误诊率及病死率高,尤其是恶性肿瘤合并肺栓塞发生率是正常人的 4~7 倍^[1-4],肿瘤是急性肺栓塞相关死亡率最强的独立影响因素^[10]。在肝癌诊治中,大多数情况下肿瘤细胞及其产物与宿主细胞相互作用可造成高凝状态^[11-12],导致机体防御血栓功能下降,血小板增多、血小板聚集功能亢进、纤维蛋白溶解功能下降,易继发肺栓塞,导致右心衰竭^[13-14]。应力争早发现早诊断,行下腔静脉滤器植入、经导管内肺动脉溶栓术及抗凝治疗^[15]。抗凝治疗是肺栓塞的基本治疗方法^[16],而溶栓是有效的治疗方法,可减少急性肺栓塞相关的病死率。急性高危肺栓塞或伴临床恶化的中危肺栓塞,若有肺动脉主干或主要分支血栓,并存在高出血风险或溶栓禁忌,或经溶栓或积极的内科治疗无效,在具备介入专业技术和条件下,可行经皮导管内介入治疗;低危肺栓塞不建议介入治疗;已接受抗凝治疗的急性下肢深静脉血栓或肺栓塞,不推荐放置下腔静脉滤器。本组 12 例均行下腔静脉滤器植入术及经导管内肺动脉溶栓术,术中给予 rt-PA 36 mg,动脉灌注,18 mg/次,间隔 30 min;术后给予低分子肝素钠注射液 5 000 U,皮下注射,1 次/12 h,连用 7 d;7 d 后改为阿司匹林肠溶片 100 mg/次,1/d,连用 9~12 个月。治疗后患者呼吸困难、突发性晕厥、胸闷、气短、咳嗽、胸痛、咯血等临床症状均明显改善,肺动脉压力及 D-二聚体均显著下降,动脉血氧分压均明显上升,显示此疗法对改善肺动脉灌注、降低右心负荷、减少右心功能衰竭有积极意义。治疗后复查胸部 CTA,与治疗前对比栓子栓塞程度明显改善,肺栓塞栓塞血管的开通率较高。经皮导管内溶栓治疗最常用于出血风险高的高危或中危肺栓塞患者,导管直接溶栓优于系统性溶栓,导管溶栓时溶栓药剂量可减低,从而降低出血风险^[17]。治疗期间应权衡出血风险,其抗凝时间相对延长。

在肝癌合并急性肺栓塞临床诊治中,应首先获取有价值的临床特点,同时结合 X 线胸片、胸部 CTA、心电图特异表现、动脉血气及 D-二聚体等检查;其次在明确诊断后早期进行对高危因素的评估及采取相应有效治疗措施,主动预防及干预危险因素并做好健康宣教,从而能提高患者生存率、降低死亡率。

参考文献

[1] Blom JW, Doggen CJ, Osanto S, et al. Malignancies, prothrombotic

mutations, and the risk of venous thrombosis [J]. *JAMA*, 2005, 293 (6): 715-722.

- [2] Chuang YM, Yu CJ. Clinical characteristics and outcomes of lung cancer with pulmonary embolism [J]. *Oncology*, 2009, 77 (2): 100-106.
- [3] American Society of Clinical Oncology 2007 Clinical Practice Guideline Recommendations for Venous Thromboembolism Prophylaxis and Treatment in Patients With Cancer [J]. *J Oncol Pract*, 2007, 3 (6): 326-329.
- [4] Debourdeau P, Beckers M, G r me P, et al. How to improve the implementation of guidelines on cancer-related thrombosis [J]. *Expert Rev Anticancer Ther*, 2011, 11 (3): 473-483.
- [5] 董扬扬, 庄奕煌, 王青兰. 恶性肿瘤患者合并肺栓塞的临床分析 [J]. *中国医学工程*, 2013, 21 (11): 46, 48.
- [6] 董志鹏, 张锦, 卞森. 恶性肿瘤合并肺血栓栓塞症 67 例临床研究 [J]. *宁夏医科大学学报*, 2011, 33 (4): 373-376.
- [7] 李英艳, 吴楠. 25 例肺栓塞的临床特征和防治措施 [J]. *中国中西医结合外科杂志*, 2016, 22 (4): 371-373.
- [8] 中华医学会心血管病学分会肺血管病学组. 急性肺栓塞诊断与治疗中国专家共识 (2015) [J]. *中华心血管病杂志*, 2016, 44 (3): 197-211.
- [9] 刘歆, 符翠萍, 励雯静, 等. 恶性肿瘤合并肺栓塞 35 例临床分析 [J]. *世界临床药物*, 2015, 36 (6): 394-399.
- [10] Gussoni G, Frasson S, La Regina M, et al. Three-month mortality rate and clinical predictors in patients with venous thromboembolism and cancer. Findings from the RIETE registry [J]. *Thromb Res*, 2013, 131 (1): 24-30.
- [11] Meyer G, Belmont L. Cancer and venous thromboembolism [J]. *Rev Mal Respir*, 2011, 28 (4): 443-452.
- [12] Geerts WH, Bergqvist D, Pineo GF, et al. Prevention of venous thromboembolism: American College of Chest Physicians Evidence-Based Clinical Practice Guidelines (8th Edition) [J]. *Chest*, 2008, 133 (6 Suppl): 381S-453S.
- [13] 朱燕潮, 魏宁, 徐浩, 等. CTA 和 DSA 血管参数在肺栓塞治疗对肺动脉高压影响中的评估价值 [J]. *实用医学杂志*, 2015, 31 (8): 1247-1250.
- [14] Agnelli G, Becattini C. Acute pulmonary embolism [J]. *N Engl J Med*, 2010, 363 (3): 266-274.
- [15] 介入导管碎栓联合低剂量静脉溶栓治疗急性肺栓塞的临床疗效 [J]. *中国临床研究*, 2017, 30 (11): 1446-1449.
- [16] 李汝芳, 赵芝焕. 利伐沙班在肺动脉栓塞治疗中的研究进展 [J]. *实用医学杂志*, 2015, 31 (9): 1548-1549.
- [17] 李小晴, 许启霞, 庞颖颖. 肺血栓栓塞症预后因素分析 [J]. *中华全科医学*, 2017, 15 (6): 1022-1026.

收稿日期: 2018-07-05 修回日期: 2018-09-05 编辑: 王国品