

· 论 著 ·

成人完全型与不完全型盘状半月板形态的 MRI 影像学分析

张珂, 徐斌, 徐洪港, 张瀚元

安徽医科大学第一附属医院骨科运动创伤与关节镜病区, 安徽 合肥 230022

摘要: **目的** 比较成人完全型与不完全型盘状半月板患者在磁共振成像(MRI)冠状面上的影像学数值差异,以期建立此二种类型的盘状半月板影像学评判指标。**方法** 回顾性分析 2016 年 2 月至 2017 年 8 月运动创伤与关节镜病区收治的半月板病变 110 例患者的临床资料。其中,完全型盘状半月板 40 例,不完全型盘状半月板 30 例,及非盘状半月板 40 例,均经关节镜手术确诊。患者均行 MRI 检查,采用 Carestream Vue PACS 工作站的 Functool 软件,在膝关节 MRI 冠状面图像上测量三组患者形态学数值变化,并进行单因素方差分析(ANOVA)。**结果** (1)胫骨外侧腓骨高度(FH)、外侧半月板体部宽度(LM)、外侧半月板体部高度(LH)、胫骨外侧髁软骨厚度(LCCD)和外侧半月板体部宽度/胫骨平台的宽度(R1)诸指标,三组间比较差异有统计学意义(P 均 < 0.01)。(2)胫骨平台的宽度、内侧半月板体部宽度(MM)、内侧半月板体部高度(MH)、胫骨内侧髁软骨厚度(MCCD)和内侧半月板体部宽度/胫骨平台的宽度(R2)诸指标,三组间差异则无统计学意义(P 均 > 0.05)。(3)采用 LSD- t 检验对三组间有统计学差异的测量值分别进行两两比较显示:FH、LM 和 R1 在三组间两两比较差异均有统计学意义(P 均 < 0.01);LCCD 在完全型与不完全型盘状半月板间则未见统计学差异($P > 0.05$);LH 在不完全型与非盘状半月板组别间的差异亦无统计学意义($P > 0.05$)。**结论** 盘状半月板 MRI 冠状面上的 FH、LM 及 R1 测量值,可能是评价完全型盘状半月板和不完全型盘状半月板的有效影像学指标。

关键词: 盘状半月板; 完全型; 不完全型; 核磁共振成像; 软骨厚度

中图分类号: R 681.3 R 445.2 文献标识码: A 文章编号: 1674-8182(2018)04-0433-04

MRI features of morphology of adult complete and incomplete discoid meniscus

ZHANG Ke, XU Bin, XU Hong-gang, ZHANG Han-yuan

Sports Trauma and Arthroscopy Ward of Department of Orthopedics, The First Affiliated Hospital of Anhui Medical University, Hefei, Anhui 230022, China

Corresponding author: XU Bin, E-mail: youchen100@126.com

Abstract: Objective To compare the differences of coronal plane values for magnetic resonance imaging (MRI) between complete and incomplete discoid meniscus in adults in order to establish the imaging evaluation indexes for the two types of discoid meniscus. **Methods** Retrospective analysis was carried out on the clinical data of 110 patients with meniscus lesion including 40 cases of complete discoid meniscus, 30 cases of incomplete discoid meniscus and 40 cases of non-discoid meniscus who were treated from February 2016 to August 2017. All patients were diagnosed by arthroscopy operation. MRI examination was performed in all patients. The Functool software of the Carestream Vue PACS workstation was used to measure the morphology values on MRI coronal plane of the knee joint, and single factor analysis of variance (ANOVA) was performed for them. **Results** There were statistical differences in FH (The distance between the tibial plateau joint line and the tip of the humeral head), LM (lateral meniscus body width), LH (lateral meniscus body height), LCCD (lateral femoral condyle cartilage thickness) and R1 (the ratio of width of the lateral meniscus body to width of tibial plateau) among three groups (all $P < 0.01$). There were no statistical differences in the width of tibial plateau, the MM (medial meniscus body width), MH (medial meniscus body height), MCCD (medial femoral condyle cartilage thickness) and R2 (the ratio of width of the medial meniscus body to width of tibial plateau) among three groups (all $P > 0.05$). LSD- t test showed that there were significant differences in FH, LM and R1 for pairwise comparison in three groups (all $P <$

0.01), but no significant difference in LCCD between complete and incomplete discoid meniscus as well as in LH between incomplete discoid meniscus and non-discoid meniscus (all $P > 0.05$). **Conclusion** The FH, LM and R1 values on MRI coronal plane of discoid meniscus may be effective imaging indexes for evaluating complete and incomplete discoid meniscus.

Key words: Discoid meniscus; Complete, Incomplete; Magnetic resonance imaging; Cartilage thickness

成人盘状半月板是膝关节半月板变异最常见的类型,其大小、厚度、形态较正常半月板均发生改变^[1-3]。自然人群中盘状半月板的发生率为 3% ~ 5%^[4]。按照 Watanabe's 分类,盘状半月板分为完全型、不完全型及 Wrisberg 型,且前两者发生率较高^[3-6]。不同类型的盘状半月板在治疗方式选择及预后方面不尽相同。成人盘状半月板可导致患者的膝关节疼痛、弹响、交锁及屈伸活动受限等症状,通常需要手术治疗,而无症状的盘状半月板一般无需治疗^[7-8]。临床上,完全型盘状半月板较不完全型盘状半月板更易发生撕裂,也易合并关节退行性改变、骨关节炎等并发症,且临床疗效不甚满意^[9-12]。因此,区分完全型与不完全型盘状半月板,对于选择手术方式、预估切除范围以及评估预后具有重要的临床意义。

关节镜手术是区分半月板及其类型的临床常用且确定的方法,但属有创侵袭性操作,存在一定的手术风险及术后并发症,而关节病变的无创性检查与诊断方法受到人们的青睐,核磁共振成像(MRI)为目前临床诊断半月板损伤的主要无创性检查,具有扫描关节全面、区分损伤类型敏感的优势,在临床应用广泛^[13]。本研究的目的:比较完全型与不完全型盘状半月板的 MRI 特征,确立二者之间 MRI 测量指标的改变,为不同类型盘状半月板的诊断建立新的 MRI 评估指标。

1 资料与方法

1.1 一般资料 回顾性分析 2016 年 2 月至 2017 年 8 月间我院骨科运动创伤与关节镜病区收治的半月板病变 110 例患者的临床资料,包括依据 Watanabe's 分类及关节镜证实的完全型盘状半月板 40 例,不完全型盘状半月板 30 例,非盘状半月板 40 例。剔除严重骨创伤、关节镜下证实有软骨损伤(Outerbridge 分级 > III 级)及年龄 < 18 岁或 > 55 岁的患者。本研究获得医院机构审查委员会的批准。

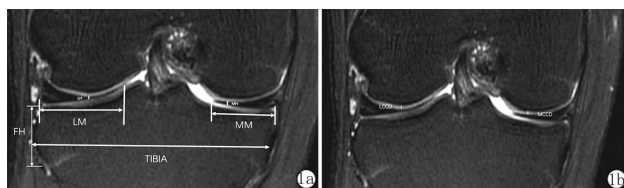
1.2 方法 110 例患者均行关节镜手术,并于术前进行 MRI 检查。本研究取术前各患者膝关节髁间窝最宽层面的 MRI 冠状面图像为研究层面,进行再阅片和测量;然后依据关节镜手术分型结果对测量数据

进行综合分析。

1.2.1 MRI 设备及技术参数 检查使用美国 GE 公司 Signa HDxt3.0T 超导型 MRI 系统, MRI 图像的测量在患者股四头肌完全放松且膝关节伸直位状态下获得。MRI 图像参数(膝关节线圈;横断位快速恢复快速自旋回波 T₂ 脂肪去抑制像;回波链长度指数:16;重复时间/回波时间:2 360/62.2 ms;翻转角:90°;视野:15 cm × 15 cm;层厚:6.0 mm;层间隔:2.0 mm;扫描层数:15;采样带宽:41.7 kHz)。获得 MRI 图像后使用 Carestream Vue PACS 工作站的 Functool 软件对扫描结果进行图像处理分析。

1.2.2 MRI 图像资料的测量 在未告知手术结果及分组的情况下,数据测量由两名有 10 年以上工作经验的医师完成,一名为影像学科医师,一名为运动创伤与关节镜科医师。两人均采用盲法分析所有患者 MRI 图像资料,并于 1 周后,对相同的 MRI 图像资料重新进行再测量,并重复 3 次以上,获取平均值。

1.2.3 测量指标 (1)直接指标:a. 腓骨高度 FH(胫骨平台关节线与胫骨外侧腓骨头尖端的距离);b. 胫骨平台宽度(胫骨平台测量的最长距离);c. 外侧半月板体部宽度 LM(外侧半月板关节囊缘至游离缘的距离);d. 内侧半月板体部宽度 MM(内侧半月板关节囊缘至游离缘的距离);e. 外侧半月板体部高度 LH(股骨外髁中部最低点处半月板厚度);f. 内侧半月板体部高度 MH(股骨内髁中部最低点处半月板厚度);g. 股骨外侧髁软骨厚度 LCCD(股骨外侧髁软骨选取最低点进行厚度测量);h. 股骨内侧髁软骨厚度 MCCD(股骨内侧髁软骨选取最低点进行厚度测量)进行测量(图 1)。(2)间接指标:a. 外侧半月板体部宽度/胫骨平台宽度(R1);b. 内侧半月板体部宽度/胫骨平台宽度(R2)。



注:1a: FH(胫骨外侧腓骨头距胫骨平台高度), TIBIA(胫骨平台的宽度), LM(外侧半月板体部宽度), MM(内侧半月板体部宽度), LH(外侧半月板体部高度), MH(内侧半月板体部高度); 1b: LCCD(股骨外侧髁软骨厚度), MCCD(股骨内侧髁软骨厚度)。

图 1 成人外侧盘状半月板 MRI 冠状面图像

1.3 统计学处理 采用 SPSS 23.0 软件进行分析。测量值以 $\bar{x} \pm s$ 表示,进行正态性和方差齐性检验后,以单因素方差分析(ANOVA)整体评价三种类型半月板参数间的差异,以 LSD-*t* 检验进行两两间的比较。计数资料以频数表示,组间比较采用 R × C 表 χ^2 检验。检验水准取 $\alpha = 0.05$,双侧检验。

2 结果

2.1 三组患者一般资料比较 完全型、不完全型及非盘状半月板三组患者的年龄、性别、体质指数比较无统计学差异(P 均 >0.05)。见表 1。

2.2 三组患者半月板 MRI 测量值比较 结果显示(表 2):(1)FH、LM、LH、LCCD 及 R1 的数值三组间比较差异有统计学意义(P 均 <0.01)。提示这些参数或许为 MRI 影像学区分成人盘状半月板类型的重要参数。(2)TIBIA、MM、MH、MCCD 及 R2 测量值三组间无统计学差异(P 均 >0.05),提示其并非区分成人盘状半月板类型的 MRI 影像学必要参数。

2.3 三组患者半月板 MRI 测量值组间两两比较的 LSD-*t* 检验结果 根据最小显著差异法(LSD)原理,进一步对三组间有意义的参数进行两两比较发现(表 3):(1)FH、LM 及 R1 三组间两两比较差异均有统计学意义(P 均 <0.01),提示 FH、LM 及 R1 可能是评判完全型与不完全型盘状半月板的有效影像学指标。(2)LCCD 在非盘状分别与完全型、不完全型盘状半月板比较均有统计学差异($P < 0.01, P < 0.05$),在完全型与不完全型盘状间则未见统计学差异($P > 0.05$),提示盘状较非盘状半月板对相对应的股骨髁软骨厚度有明显影响。(3)LH 在完全型分别

表 3 三组患者 MRI 测量值组间两两比较的

指标	完全型 vs 不完全型		完全型 vs 非盘状		不完全型 vs 非盘状	
	LSD- <i>t</i> 值	<i>P</i> 值	LSD- <i>t</i> 值	<i>P</i> 值	LSD- <i>t</i> 值	<i>P</i> 值
FH	6.514	<0.01	10.848	<0.01	3.530	<0.01
LM	7.655	<0.01	27.524	<0.01	17.827	<0.01
LH	2.667	<0.01	3.683	<0.01	0.743	>0.05
LCCD	1.641	>0.05	4.068	<0.01	2.125	<0.05
R1	7.985	<0.01	26.542	<0.01	16.588	<0.01

与不完全型盘状、非盘状半月板比较均有统计学差异(P 均 <0.01),在不完全型与非盘状半月板间未见统计学差异($P > 0.05$),提示完全型较不完全型及非盘状半月板在外侧半月板体部高度有差异。

3 讨论

目前关于完全型、不完全型及非盘状半月板的 MRI 完整的影像学对比研究的文献较少,而关节镜证实的上述三类半月板采用 MRI 测量参数分析的报道也极其有限。笔者采用回顾性分析方法,对我科近一年半来收治的、经关节镜证实的 40 例完全型盘状半月板、30 例不完全型盘状半月板及 40 例非盘状半月板患者的 MRI 影像进行重现阅片和测量,发现完全型盘状半月板较其他两类半月板的测量指标存在明显差异,提示不完全型盘状半月板可能是接近于非盘状半月板的一种变异类型。此外,在三组患者中,其半月板宽度及厚度等多项指标也明显不同,因此,本研究对三组患者的不同指标进一步分层比较,获取了 MRI 测量指标的临界值,用于评价完全型、不完全型盘状半月板及非盘状半月板 MRI 测量指标之间的差异,以期今后确定盘状半月板类型提供影像学检查的参考。

关于 MRI 影像学测量指标的研究已见若干文献报道。Choi 等^[12]发现,MRI 上盘状半月板的最小宽度与胫骨平台宽度比值的临界值可用来诊断盘状半月板的类型。Yilgor 等^[13]的研究表明 MRI 对确定盘状半月板是否撕裂的敏感性较高,但判定撕裂类型仍有不足。Kamei 等^[14]分析股骨外侧髁剥脱性骨软骨损伤和盘状半月板的关系,发现完全型盘状半月板会使股骨外侧髁形态发生改变,更易导致股骨外侧髁骨软骨损伤。Matsuo 等^[15]对盘状半月板手术病人在术后半年内行 MRI 检查,显示盘状半月板术后半月板的功能会受影响。Bin 等^[16]的研究提出不同类型盘状半月板的撕裂类型可能会有不同。Yoo 等^[17]研究表明,借助患儿不同的临床及影像学表现来区分儿童不同类型的盘状半月板,可以为治疗提供帮助。因此,盘状半月板的分型可以对撕裂类型提供预测,进而为

表 1 三组患者的一般临床资料 ($\bar{x} \pm s$)

项目	完全型盘状半月板	不完全型盘状半月板	非盘状半月板	χ^2/F 值	<i>P</i> 值
	(<i>n</i> = 40)	(<i>n</i> = 30)	(<i>n</i> = 40)		
男/女(例)	18/22	12/18	17/23	0.180	>0.05
年龄(岁)	36.40 ± 12.70	40.20 ± 12.20	40.50 ± 11.40	1.361	>0.05
体质指数	23.10 ± 3.27	22.59 ± 3.17	23.26 ± 3.15	0.392	>0.05

表 2 三组患者 MRI 测量值比较 (mm, $\bar{x} \pm s$)

指标	完全型盘状半月板(<i>n</i> = 40)	不完全型盘状半月板(<i>n</i> = 30)	非盘状半月板(<i>n</i> = 40)	<i>F</i> 值	<i>P</i> 值
	FH	10.50 ± 0.78	12.14 ± 1.10		
TIBIA	70.36 ± 3.43	71.85 ± 3.98	72.14 ± 4.04	2.438	>0.05
LM	23.46 ± 1.27	19.70 ± 0.64	10.96 ± 3.07	395.247	<0.01
MM	8.77 ± 0.50	8.78 ± 0.43	8.86 ± 0.40	0.522	>0.05
LH	4.91 ± 0.33	4.69 ± 0.36	4.63 ± 0.36	7.373	<0.01
MH	4.20 ± 0.11	4.19 ± 0.12	4.17 ± 0.09	1.267	>0.05
LCCD	1.93 ± 0.16	1.98 ± 0.08	2.04 ± 0.07	8.312	<0.01
MCCD	2.03 ± 0.20	2.03 ± 0.14	2.06 ± 0.09	0.406	>0.05
R1	0.33 ± 0.02	0.27 ± 0.02	0.15 ± 0.04	364.018	<0.01
R2	0.13 ± 0.01	0.12 ± 0.01	0.12 ± 0.01	0.685	>0.05

手术中术者选取更清晰的操作视野等方面提供帮助。

盘状半月板的形成在股骨髁和胫骨平台之间,可使胫股关节无法完全接触,不能起到正常半月板的楔形填充作用,并且由于其较正常半月板宽大且肥厚,对屈伸活动的膝关节的关节软骨与盘状半月板之间的剪切应力大于正常半月板,故盘状半月板本身及相对应的股骨髁软骨较易变性及损伤^[18]。目前对于盘状半月板影响股骨外侧髁软骨厚度的深入研究较少,本文通过 MRI 图像研究得出,股骨外侧髁软骨厚度在三组患者中有统计学差异,而在完全型和不完全型盘状半月板中并无统计学差异。该结果反映了盘状半月板对于软骨损伤的影响,对盘状半月板的诊断和治疗具有临床实用价值。

本研究中,内侧半月板及股骨内侧髁软骨厚度等指标在完全型、不完全型盘状半月板及非盘状半月板间并无统计学差异。然而在临床经关节镜半月板部分切除术中,切除范围往往根据术者临床经验,缺乏明确的标准。笔者认为,根据内侧半月板的宽度、覆盖面积等 MRI 形态学特征,在不留有任何破裂的前提下,可以预估外侧盘状半月板的切除范围,并为今后实行精准治疗提供可能的依据。

然而,本研究存在一些局限性。首先,本研究排除了年龄 < 18 岁、> 55 岁及膝关节创伤的病例,虽使年龄及外伤等因素的影响降低,但总病例数相应减少,因此还需增加样本量,才能使研究更有说服力。其次,未对有症状和无症状的盘状半月板患者进行分类研究,两者 MRI 影像学参数是否存在差异未作进一步比较。第三,根据 Watanabe 分类及关节镜影像资料对患者进行分类,此分类易受主观因素影响,可能会导致结果偏倚。此外,软骨厚度测量的临界值可能随患者的年龄、解剖变异而变化,尚需从细胞、分子等水平探讨盘状半月板对软骨形成及其厚度的影响。这些不足均有待今后进一步完善。

综上所述,研究表明:完全型、不完全型盘状半月板及非盘状半月板在 MRI 上的形态存在明显差异。盘状半月板在 MRI 上的腓骨高度(胫骨平台关节线与胫骨外侧腓骨头尖端的距离)、外侧半月板体部宽度和外侧半月板体部宽度/胫骨平台宽度等测量指标上的改变,可能是评判完全型与不完全型盘状半月板的有效影像学指标。

参考文献

[1] Ahn JH, Choi SH, Lee YS, et al. Symptomatic torn discoid lateral meniscus in adults[J]. *Knee Surg Sports Traumatol Arthrosc*, 2011, 19(2): 158 - 164.

- [2] Carter CW, Hoellwarth J, Weiss JM. Clinical outcomes as a function of meniscal stability in the discoid meniscus: a preliminary report [J]. *J Pediatr Orthop*, 2012, 32(1): 9 - 14.
- [3] Bae JH, Lim HC, Hwang DH, et al. Incidence of bilateral discoid lateral meniscus in an Asian population: an arthroscopic assessment of contralateral knees [J]. *Arthroscopy*, 2012, 28(7): 936 - 941.
- [4] Patel NM, Cody SR, Ganley TJ. Symptomatic bilateral discoid menisci in children: a comparison with unilaterally symptomatic patients [J]. *J Pediatr Orthop*, 2012, 32(1): 5 - 8.
- [5] Woods GW, Whelan JM. Discoid meniscus [J]. *Clin Sports Med*, 1990, 9(3): 695 - 706.
- [6] Ahn JH, Kim KI, Wang JH, et al. Long-term results of arthroscopic reshaping for symptomatic discoid lateral meniscus in children [J]. *Arthroscopy*, 2015, 31(5): 867 - 873.
- [7] Lee CH, Song IS, Jang SW, et al. Results of arthroscopic partial meniscectomy for lateral discoid meniscus tears associated with new technique [J]. *Knee Surg Relat Res*, 2013, 25(1): 30 - 35.
- [8] Jochymek J, Peterková T. Long-Term Outcomes of Surgical Management of Symptomatic Fibular Discoid Meniscus in Childhood [J]. *Acta Chir Orthop Traumatol Cech*, 2015, 82(5): 353 - 357.
- [9] Chedal-Bornu B, Morin V, Saragaglia D. Meniscopectomy for lateral discoid meniscus tears: Long-term results of 14 cases [J]. *Orthop Traumatol Surg Res*, 2015, 101(6): 699 - 702.
- [10] Fu D, Guo L, Yang L, et al. Discoid lateral meniscus tears and concomitant articular cartilage lesions in the knee [J]. *Arthroscopy*, 2014, 30(3): 311 - 318.
- [11] Kramer DE, Micheli LJ. Meniscal tears and discoid meniscus in children: diagnosis and treatment [J]. *J Am Acad Orthop Surg*, 2009, 17(11): 698 - 707.
- [12] Choi SH, Shin KE, Chang MJ, et al. Diagnostic criterion to distinguish between incomplete and complete discoid lateral meniscus on MRI [J]. *J Magn Reson Imaging*, 2013, 38(2): 417 - 421.
- [13] Yilgor C, Atay OA, Ergen B, et al. Comparison of magnetic resonance imaging findings with arthroscopic findings in discoid meniscus [J]. *Knee Surg Sports Traumatol Arthrosc*, 2014, 22(2): 268 - 273.
- [14] Kamei G, Adachi N, Deie M, et al. Characteristic shape of the lateral femoral condyle in patients with osteochondritis dissecans accompanied by a discoid lateral meniscus [J]. *J Orthop Sci*, 2012, 17(2): 124 - 128.
- [15] Matsuo T, Kinugasa K, Sakata K, et al. Post-operative deformation and extrusion of the discoid lateral meniscus following a partial meniscectomy with repair [J]. *Knee Surg Sports Traumatol Arthrosc*, 2017, 25(2): 390 - 396.
- [16] Bin SI, Kim JC, Kim JM, et al. Correlation between type of discoid lateral menisci and tear pattern [J]. *Knee Surg Sports Traumatol Arthrosc*, 2002, 10(4): 218 - 222.
- [17] Yoo WJ, Lee K, Moon HJ, et al. Meniscal morphologic changes on magnetic resonance imaging are associated with symptomatic discoid lateral meniscal tear in children [J]. *Arthroscopy*, 2012, 28(3): 330 - 336.
- [18] 王雲蛟, 王舒楠, 王爱民, 等. 膝关节外侧盘状半月板损伤与软骨损伤的相关性研究 [J]. *创伤外科杂志*, 2016, 18(6): 358.