

关节镜下清理术治疗膝关节痛风性关节炎

王瑜¹, 何曼², 赵景新¹, 金宇¹

1. 承德医学院附属医院骨外四科, 河北 承德 067000; 2. 承德医学院附属医院康复科, 河北 承德 067000

摘要: **目的** 探讨关节镜下关节清理术治疗膝关节痛风性关节炎的疗效。**方法** 回顾分析 2006 年以来经关节镜探查清理术治疗的 32 例膝关节痛风性关节炎患者的临床资料。患者均在连续硬膜外麻醉下行膝关节镜探查清理术, 手术标本进行病理检测。术后随访 12~36 个月, 对患者进行膝关节 Lysholm 评分和疼痛视觉模拟评分 (VAS), 同时对痛风发作频率、持续时间及发病时关节肿胀、疼痛症状进行综合评价。**结果** 结合关节镜检查及病理检查, 患者均确诊为痛风性关节炎。术后患者切口均 I 期甲级愈合。术后 20 个月随访时, 膝关节 Lysholm 评分 $[(92.20 \pm 8.70)$ 分] 较术前 $[(60.50 \pm 12.50)$ 分] 明显升高 ($P < 0.01$); 疼痛视觉模拟评分 (VAS) $[(3.56 \pm 2.81)$ 分] 较术前 $[(8.26 \pm 1.13)$ 分] 明显降低 ($P < 0.01$)。随访期间 5 例复发, 但发作频率、持续时间及发病时关节肿胀、疼痛症状较术前改善。**结论** 关节镜下清理术是治疗膝关节痛风性关节炎的有效手段, 结合系统正规的痛风内科治疗及饮食控制, 可取得令人满意的治疗效果。

关键词: 膝关节; 痛风性关节炎; 关节镜; 关节清理术; Lysholm 评分; 疼痛视觉模拟评分

中图分类号: R 589.7 **文献标识码:** A **文章编号:** 1674-8182(2015)08-1000-04

Arthroscopic debridement for treating gouty arthritis of knee joint

WANG Yu*, HE Man, ZHAO Jing-xin, JIN Yu

* Fourth Department of Orthopaedics Surgery, Affiliated Hospital of Chengde Medical College, Chengde, Hebei 067000, China

Corresponding author: JIN Yu, E-mail: 358620793@qq.com

Abstract: Objective To investigate the effects of arthroscopic debridement for treating gouty arthritis of knee joint. **Methods** The data of 32 patients with gouty arthritis of knee joint treated by debridement under arthroscopy since 2006 were retrospectively reviewed. Knee arthroscopic exploration and debridement under continuous epidural anesthesia was performed in all patients, and pathological examination of postoperative samples were conducted. The follow-up duration after operation was 12 to 36 months. The Lysholm scoring scale and pain visual analogue scale (VAS) were used to evaluate knee joints functions and patients' pain degrees, and the overall evaluation was made based on the attack frequency and duration of gout, the joint swelling and arthralgia symptom in attacks. **Results** All patients were confirmed as gouty arthritis by arthroscopy with pathologic examinations. All operative incisions were grade 1 healing. Compared with pre-operation, the 20-month follow-up results after operation showed that the Lysholm score of knee joint increased significantly (92.20 ± 8.70 vs 60.50 ± 12.50 , $P < 0.01$), and the VAS score decreased significantly (3.56 ± 2.81 vs 8.26 ± 1.13 , $P < 0.01$). During follow up, gout recurrence was found in five cases, but the attack frequency and duration of gout, the joint swelling and arthralgia symptoms during gout attacks were improved compared with pre-operation. **Conclusions** The arthroscopic debridement is an effective method for treating gouty arthritis of knee joint and can achieve satisfactory efficacy by combing with regular medicine treatment and diet control.

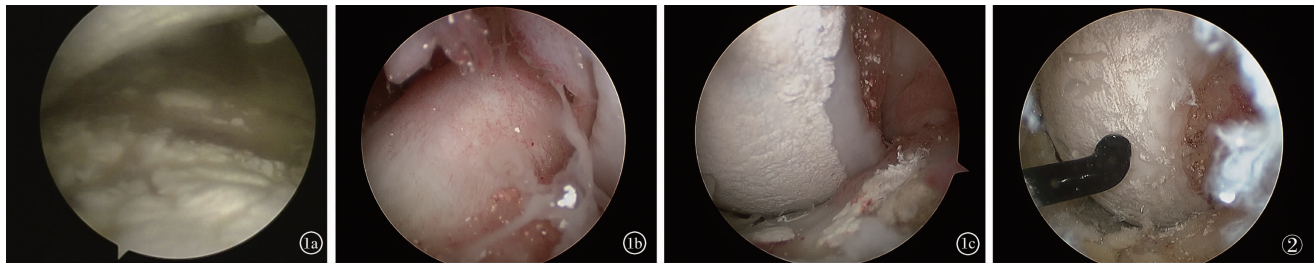
Key words: Knee joint; Gouty arthritis; Arthroscope; Joint debridement; Lysholm scoring scale; Pain visual analogue scale

痛风性关节炎 (gouty arthritis) 是尿酸盐结晶沉积于关节组织内引起的炎症^[1], 可导致关节剧烈疼痛、肿胀发热及活动受限。反复发作的急性关节炎常是痛风的最初临床表现。累及膝关节的急性痛风性

关节炎临床上难以与其症状相类似的关节炎相鉴别。关节镜技术的应用为膝关节急性痛风性关节炎的诊治和治疗提供了一种有效的手段。自 2006 年以来, 我科采用关节镜下清理术治疗膝关节急性痛风性关节炎 32 例, 取得满意疗效。现报道如下。

1 资料与方法

1.1 临床资料 本组 32 例, 全部为男性, 年龄 33~



注:1a:髌上囊 1b:前交叉韧带 1c:股骨髁。

图 1 关节内尿酸盐结晶

图 2 清理关节软骨表面尿酸盐结晶

55 岁,平均(44.6 ± 6.5)岁;左膝 18 例,右膝 14 例;首次发作 12 例,反复发作 20 例;发作频率每年 2 ~ 6 次,每次持续 1 ~ 2 周;病程 3 个月 ~ 20 年,平均 5 年 2 个月。主要临床症状为膝关节红肿、发热、疼痛,活动受限,间歇期无任何症状。术前膝关节 Lysholm 评分为(60.50 ± 12.50)分,关节疼痛按疼痛视觉模拟评分(VAS)为(8.26 ± 1.13)分。术前检查血清尿酸水平,较正常值均有不同程度的增高,为 423 ~ 752 μmmol/L,平均 558 μmmol/L。4 例入院时误诊为化脓性关节炎,1 例误诊为膝关节滑膜炎。14 例行膝关节 X 线检查,5 例回报膝关节骨质退行性变。10 例行膝关节 MRI 检查,6 例回报关节腔积液,4 例回报半月板损伤,5 例回报退行性改变。术前开始系统内科治疗,给予低嘌呤饮食,嘱患者多饮水,每日 > 2 000 ml,口服双氯芬酸钠缓释片。既往使用降尿酸药物的患者继续应用。

1.2 手术方法 本组患者完善术前准备后全部行膝关节镜探查清理术,连续硬膜外麻醉成功后,常规消毒铺单。取膝关节前内、前外侧入路,关节镜依次检查髌上囊、髌股关节、髌间窝、内侧及外侧间室。术中发现本组患者中,滑膜、前后交叉韧带、关节软骨及半月板上不同程度沉积有白色的尿酸盐结晶,滑膜充血(图 1)。钳取沉积的结晶状物质送病理检查。刨刀切除炎性滑膜及沉积在滑膜上的结晶,探针刮除关节软骨、半月板及交叉韧带表面的结晶,在保护关节软骨、半月板及交叉韧带的条件下尽量刮除彻底(图 2)。术中同时修整关节内损伤及退变的组织。操作完成后彻底冲洗关节腔。

1.3 术后处理 术后弹力绷带加压包扎,常规使用抗生素 24 h,术后康复训练在本院康复科医师指导下完成。继续针对痛风行系统内科治疗及饮食控制。

1.4 疗效评价 对患者进行至少 12 个月的随访,随访时对患者进行膝关节 Lysholm 评分和 VAS 评分。VAS 评分的评价标准:0 分为无痛,3 分以下为轻度疼痛,4 ~ 6 分为中度疼痛,7 ~ 10 分则为重度疼痛。Lysholm 评分总分为 100 分,分数越低关节功能越差。同时对痛风发作频率、持续时间及发病时关节肿胀、

疼痛症状进行综合评价。

1.5 统计学方法 采用 SPSS 13.0 统计软件进行分析。计量资料以 $\bar{x} \pm s$ 表示,符合正态时组内比较采用配对 *t* 检验;非正态时采用非参数秩和检验。检验水准 $\alpha = 0.05$ 。

2 结果

本组患者未出现手术并发症,所有切口均获 I 期愈合,术后病理回报为尿酸盐结晶,确诊为痛风性关节炎。术后第 1 日全部患者诉疼痛较术前显著缓解。随访 12 ~ 36 个月,平均 20 个月,2 例因出院后未继续系统用药复发,3 例术后因未能坚持低嘌呤饮食复发,其中 1 例第一跖趾关节出现红肿热痛表现,复诊给予非甾体抗炎药,嘱其系统治疗、控制饮食,症状均缓解疼痛。术后 20 个月随访时,膝关节 Lysholm 评分明显上升,VAS 评分明显下降,差异均有统计学意义(P 均 < 0.01)。见表 1。

表 1 32 例膝关节痛风性关节炎关节镜下清理治疗前后对比 (分, $\bar{x} \pm s$)

时间	膝关节 Lysholm 评分	VAS 评分
术前	60.50 ± 12.50	8.26 ± 1.13
术后 20 个月	92.20 ± 8.70	3.56 ± 2.81
<i>P</i> 值	< 0.01	< 0.01

3 讨论

3.1 痛风与痛风性关节炎 痛风是一组遗传性或获得性嘌呤代谢障碍和(或)尿酸排泄障碍所致的综合征^[2]。其临床表现为血尿酸增高,使尿酸盐结晶在组织中沉积,引发免疫反应和滑膜炎^[3-4]。而痛风性关节炎则为关节受累表现,主要发生于中老年男性和绝经后女性,而前者占绝大多数。饮酒过度和高嘌呤饮食为最明确的诱发因素。

痛风性关节炎是一种极为独特的关节炎类型,其临床表现为突发于清晨或夜间,病变关节及周围软组织出现红、肿、热、痛和活动受限。初次发作者 85% 为单个关节,以足拇趾跖趾关节为首发部位者达 50% 以上,足趾关节受累率超过 90%。反复急性发

作的关节炎是痛风性关节炎的特点。在尿酸盐晶体导致急性关节炎发作中,多形核白细胞起着重要作用,其介导了关节软骨的溶解和软组织损伤。另外尿酸盐附着于关节软骨表面,导致关节软骨无法从关节液中吸收营养,长期可导致关节破坏与畸形。

3.2 关节镜在痛风性关节炎诊治中的作用 典型痛风性关节炎的诊断并不困难,如首次急性发作表现于单关节、大关节,而血尿酸值正常时易误诊^[5]。本组根据术前病史、临床表现及血尿酸检测,正确诊断 27 例,误诊 5 例。关节镜手术的发展为膝关节急性痛风性关节炎的诊治提供了一个有效途径^[6]。本组病例镜下均表现为滑膜、前后交叉韧带、关节软骨及半月板上不同程度沉积有白色的尿酸盐结晶,术中钳取病变组织送病理检查有利于明确诊断^[7]。本组 32 例经病理检查后确诊,提示关节镜检查在痛风性关节炎诊断中的重要价值。

关节镜手术时,首先应采用大量生理盐水冲洗至引流液清亮,视野清晰后进行检查。对于表面附着有尿酸盐晶体的炎性滑膜,应使用刨刀尽可能清理。对于关节软骨、半月板及交叉韧带表面的尿酸盐晶体,可采用探针或刮匙轻柔去除,不可为求彻底清理而损伤正常结构,只需适当清理即可。同时作者发现运用射频离子刀灼烧尿酸盐结晶时,可将其溶解,但这种做法对关节软骨的影响尚需进一步观察。术后彻底冲洗关节内部,因清除滑膜常导致出血,应使用射频离子刀确切止血。关节镜手术克服了常规手术创伤大、恢复慢、术后并发症多等缺陷,为早期治疗膝关节痛风性关节炎提供了良好的条件。在明确诊断的同时,一期行关节内清理,最大程度地清除了关节内的尿酸盐结晶及炎性滑膜,可减轻关节内炎症反应,减少关节内骨与软组织的进一步破坏,延缓晚期骨性关节炎的发生,对于逆转关节局部病理进程和促进关节功能恢复有着不可替代的作用。

研究表明,近 80% 的患者在首次发作后的 2 年内会再次复发^[8]。其后,总的趋势是发作的间隔期越来越短,而关节炎症状持续时间越来越长;并且由单关节或少关节非对称性受累转为多关节对称性受累,以下肢关节受累为主转为上下肢均可受累,形成痛风石,过渡到慢性痛风阶段。本组术后 5 例复发,但发作频率、持续时间及发病时关节肿胀、疼痛症状较术前显著改善,提示关节镜下清理术治疗痛风性关节炎疗效确切。

3.3 痛风治疗中的注意事项 对急性痛风性关节炎的诊治,首先应考虑排除感染性关节炎^[9],并对有无高血压、糖尿病、高脂血症及心脑血管疾病等进行评

价^[10-12]。确诊急性痛风性关节炎后应立即给予消炎止痛治疗,包括非甾体抗炎药(NSAIDs)、秋水仙碱及糖皮质激素等。NSAIDs 因起效快、副作用小通常作为首选用药,疗程一般为连续治疗 1~2 周。

对于合并痛风石、尿酸结石、肾功能不全、痛风反复发作及必须继续应用利尿剂的患者,目前的观点,应给予降尿酸药物治疗;而对于无合并症患者,若 1 年内再次发作急性痛风性关节炎,可给予降尿酸药物治疗。一般需在急性炎症控制 1~2 周后始应用降尿酸药物,将血尿酸水平控制于 $\leq 360 \mu\text{mol/L}$ ^[13],且该类药一旦使用即应终生服用^[5]。其选择原则,在无合并症患者一般首选别嘌醇,起始剂量宜较低(如 50~100 mg/d),可每 2~4 周增加 50~100 mg,直至血尿酸降至理想水平。但急性痛风性关节炎不应选择别嘌醇,急性期应用降尿酸药物会加重关节炎症状,并使其发作时间延长;但对于关节炎发作前已应用别嘌醇者,急性发作期可以继续使用。

在高尿酸血症及痛风性关节炎防治中,饮食和生活方式的改变是重要的环节^[14],尤需减肥及控制高嘌呤食物的摄入^[15],同时严格限制酒精特别是啤酒的摄入。应鼓励痛风发作及有尿酸结石的患者多饮水,建议每天 2 000 ml 以上。有效控制急性症状,还可用冷敷辅助,并避免关节创伤及剧烈运动。

综上所述,关节镜下清理术是治疗急性膝关节痛风性关节炎的有效手段,结合系统正规的痛风内科治疗及饮食控制,可取得令人满意的治疗效果。

参考文献

- [1] Chilappa CS, Aronow WS, Shapiro D, et al. Gout and hyperuricemia [J]. Compr Ther, 2010, 36: 3-13.
- [2] Grassi W, De Angelis R. Clinical features of gout [J]. Reumatismo, 2012, 63(4): 238-245.
- [3] Popa-Nita O, Proulx S, Paré G, et al. Crystal-induced neutrophil activation; XI. Implication and novel roles of classical protein kinase C [J]. J Immunol, 2009, 183(3): 2104-2114.
- [4] García-Juárez JD, Cuellar-Avaroma A, Tohen-Bienvenu A, et al. Knee gouty monoarthritis. An arthroscopic view [J]. Acta Ortop Mex, 2013, 27(5): 331-334.
- [5] Hamburger M, Baraf HS, Adamson TC 3rd, et al. 2011 Recommendations for the diagnosis and management of gout and hyperuricemia [J]. Postgrad Med, 2011, 123(6 Suppl 1): 3-36.
- [6] 王立德, 张羽飞, 唐开, 等. 关节镜下清理术在痛风性关节炎诊治中的应用 [J]. 中华骨科杂志, 1997, 17(12): 751-753.
- [7] Conway N, Schwartz S. Diagnosis and management of acute gout [J]. Med Health R I, 2009, 92(11): 356-358.
- [8] 施桂英. 走出痛风性关节炎诊断和治疗的误区 [J]. 中华全科医师杂志, 2006, 5(9): 519-522.

否与常见的 LI 及 LA 有着共同的发病环节及危险因素? 既往研究多表明 CMBs 与年龄及高血压病史相关, 本研究结果显示, CMBs 与年龄明显相关, 而与糖尿病、高脂血症、吸烟、饮酒史无明显相关。目前多认为 CMBs 与脑血管病危险因素相关, 属于脑小血管病变的范围。可能与常见的 LA 及 LI 有着类似的疾病过程。高血压与 CMBs 的相关性在多项研究中得到了证实^[12], 本文 CMBs 组与非 CMBs 组在高血压患病率上有统计学差异, 而 Logistic 回归分析却未见明显相关性, 可能与 CMBs 组病例数少有关。

本文结果显示, 与非 CMBs 组相比, CMBs 组的 MMSE 及 MoCA 总分均降低。CMBs 对认知功能影响的一种假设是与发病部位有关。CMBs 多见于基底节、额叶、顶枕叶及颞叶, 此分布特点可部分解释此相关性。认知功能损害还可能与额叶皮质下环路受损有关^[13]。随着 CMBs 数目的增加, 患者认知缺陷逐渐加重。一项包括参加健康体检的 678 例无神经功能缺损的正常老年人中, CMBs 的发生率为 6.8%, 主要位于脑叶和深部白质, 异常 MMSE 分值 (MMSE < 27 分) 与 CMBs 的存在及部位、低受教育年限、LA 明显相关^[13]。本研究中 MoCA 总分与 LA、LI、CMBs 严重程度相关性分析表明, MoCA 总分与 LA 程度明显相关, 与 LI 及 CMBs 严重程度无明显相关。

本研究未能对 CMBs 与非 CMBs 组 LI 及 LA 病变进行配对, 且 CMBs 病例数较少, 故得出的结论有待进一步论证。由于 CMBs 的存在可影响计算力、记忆、注意力等多个领域^[14], 而 CMBs 与此认知域的相关性亦有待进一步研究。

参考文献

- [1] Vernooij MW, van der Lugt A, Ikram MA, et al. Prevalence and risk factors of cerebral microbleeds; the Rotterdam Scan Study [J]. *Neurology*, 2008, 70(14): 1208 - 1214.
- [2] Yakushiji Y, Nishiyama M, Yakushiji S, et al. Brain microbleeds and

global cognitive function in adults without neurological disorder [J]. *Stroke*, 2008, 39(12): 3323 - 3328.

- [3] 崔勇, 田晶, 常红, 等. 脑梗死伴发认知功能障碍相关因素分析 [J]. *中国临床研究*, 2010, 23(7): 583 - 584.
- [4] Smith T, Gildeh N, Holmes C. The Montreal Cognitive Assessment: validity and utility in a memory clinic setting [J]. *Can J Psychiatry*, 2007, 52(5): 329 - 332.
- [5] Pugh KG, LiPnitz LA. The microvascular frontal-subcortical syndrome of aging [J]. *Neurobiology of Aging*, 2002, 23(3): 421 - 431.
- [6] van Es AC, van der Grond J, de Craen AJ, et al. Risk factors for cerebral microbleeds in the elderly [J]. *Cerebrovasc Dis*, 2008, 26(4): 397 - 403.
- [7] Takashima Y, Mori T, Hashimoto M, et al. Clinical correlating factors and cognitive function in community-dwelling healthy subjects with cerebral microbleeds [J]. *J Stroke Cerebrovasc Dis*, 2011, 20(2): 105 - 110.
- [8] Poels MM, Ikram MA, van der Lugt A, et al. Incidence of cerebral microbleeds in the general population: the Rotterdam Scan Study [J]. *Stroke*, 2011, 42(3): 656 - 661.
- [9] Jeong SW, Jung KH, Chu K, et al. Clinical and radiologic differences between primary intracerebral hemorrhage with and without microbleeds on gradient-echo magnetic resonance images [J]. *Arch Neurol*, 2004, 61(6): 905 - 909.
- [10] Farkas E, Luiten PG. Cerebral microvascular pathology in aging and Alzheimer's disease [J]. *Prog Neurobiol*, 2001, 64(6): 575 - 611.
- [11] Miwa K, Tanaka M, Okazaki S, et al. Relations of blood inflammatory marker levels with cerebral microbleeds [J]. *Stroke*, 2011, 42(11): 3202 - 3206.
- [12] Cordonnier C, Al-Shahi Salman R, Wardlaw J. Spontaneous brain microbleeds: systematic review, subgroup analyses and standards for study design and reporting [J]. *Brain*, 2007, 130 (Pt 8): 1988 - 2003.
- [13] 邓小莹, 杨宁, 陈建平. 基底节内囊区梗死后血管性认知功能损害的临床分析 [J]. *中国临床研究*, 2013, 26(7): 632 - 633, 636.
- [14] 黄小红, 张敏, 陈刚, 等. 气道正压通气治疗合并睡眠呼吸暂停低通气综合征的认知功能障碍 [J]. *中国临床研究*, 2013, 26(12): 1284 - 1285, 1288.

收稿日期: 2015-02-16 修回日期: 2015-03-26 编辑: 王国品

(上接第 1002 页)

- [9] Wang C, Zhong D, Liao Q, et al. Procalcitonin levels in fresh serum and fresh synovial fluid for the differential diagnosis of knee septic arthritis from rheumatoid arthritis, osteoarthritis and gouty arthritis [J]. *Exp Ther Med*, 2014, 8(4): 1075 - 1080.
- [10] 张学武. 痛风的规范化诊治迫在眉睫 [J]. *北京大学学报 (医学版)*, 2012, 44(2): 165 - 167.
- [11] Raikin S, Cohn BT. Intraosseous gouty invasion of the talus [J]. *Foot Ankle Int*, 1997, 18(7): 439 - 442.
- [12] Němec P. Gout and cardiovascular risk [J]. *Vnitr Lek*, 2014, 60

(10): 893 - 901.

- [13] Terkeltaub R. Update on gout: new therapeutic strategies and options [J]. *Nat Rev Rheumatol*, 2010, 6(1): 30 - 38.
- [14] Choi HK. A prescription for lifestyle change in patients with hyperuricemia and gout [J]. *Curr Opin Rheumatol*, 2010, 22(2): 165 - 172.
- [15] Magliano M. Obesity and arthritis [J]. *Menopause Int*, 2008, 14(4): 149 - 154.

收稿日期: 2015-03-24 修回日期: 2015-04-06 编辑: 石嘉莹