

心房颤动经导管射频消融术后并发肺静脉狭窄 2 例 并文献复习

李小梦^{1,2}, 蒋露晰², 谷汝孟^{1,2}, 穆德广²

1. 蚌埠医学院临床医学系研究生院, 安徽 蚌埠 230000; 2. 浙江省人民医院呼吸与危重症医学科, 浙江 杭州 310014

关键词: 心房颤动; 经导管射频消融术; 肺静脉狭窄

中图分类号: R543.2 **文献标识码:** B **文章编号:** 1674-8182(2021)04-0526-03

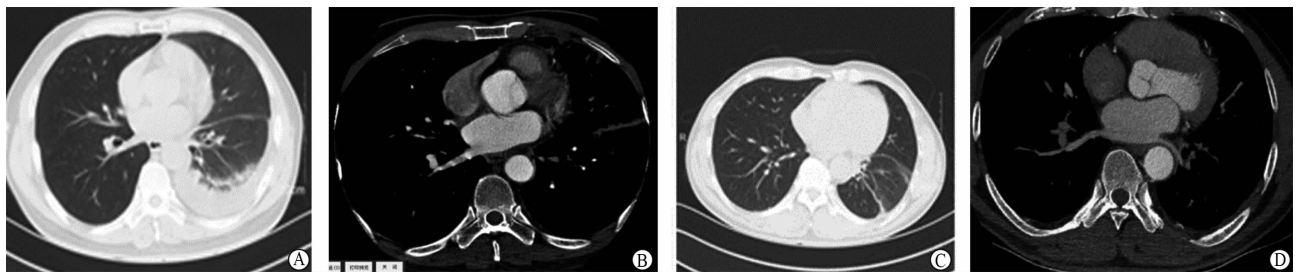
心房颤动(房颤)是临床上最常见的心律失常,发病率随年龄的增加而增加,有较高的死亡率。近年来,经导管射频消融术已经成为房颤的一线治疗手段^[1-2]。其严重并发症的发生率约为1%~8%。肺静脉狭窄(pulmonary vein stenosis, PVS)是射频消融术后不常见的严重并发症之一,缺乏特异性,临床表现不明显,容易漏诊、误诊,延误治疗会导致病情加重甚至肺静脉闭塞。现报道浙江省人民医院呼吸与危重症医学科收治的2例房颤经导管射频消融术后并发PVS患者的临床资料并进行文献复习。

1 病例资料

1.1 例1 男性患者,54岁,因“胸痛伴咳嗽咳痰10天余”于2019-09-17收入浙江省人民医院呼吸与危重症医学科。入院前5d CT(图1A)提示左肺炎症,左侧胸腔积液。患者5个月前因房颤行导管射频消融术,目前抗凝治疗。入院查体:耳温36.9℃,呼吸20次/min,脉搏83次/min,血压131/91 mm Hg(1 mm Hg=0.133 kPa)。双肺听诊呼吸低,余未见明显阳性体征。超敏C反应蛋白为59.7 mg/L;肿瘤标志物:糖类抗原125为94.2 U/ml;免疫球蛋白E为

143.0 U/ml;凝血功能:D-二聚体定量为1 020.0 μg/L;血清生化指标、肌钙蛋白、痰培养、胸水常规、胸水生化、胸水癌胚抗原(CEA)、胸水涂片找结核杆菌均未见明显异常。先后予以头孢曲松(罗氏芬)、莫西沙星(拜复乐)抗感染治疗10d后症状稍有好转,但仍有胸痛,病因不明。考虑患者有射频消融手术史,此次胸痛、胸腔积液可能与患者射频消融术后有关。查肺静脉CT(图1B):左上、下肺静脉近端未见显影,远端静脉细小,显示密度较对侧淡。心内科会诊后,考虑肺静脉闭锁综合征引起的血性胸水,转心内科继续治疗,患者经对症治疗后好转未予以干预,嘱患者定期门诊随访。

1.2 例2 男性患者,57岁,因“体检发现胸腔积液”于2019-07-27收入浙江省人民医院呼吸与危重症医学科。患者入院前1d在当地医院常规体检胸部CT示:左下肺炎,左侧胸腔积液,患者无不适主诉。5个月前因房颤行导管射频消融术。入院查体未见明显阳性体征。血常规、超敏C反应蛋白、血清生化指标、肿瘤标志物、凝血功能、痰培养、胸水检查以及真菌1,3-β-D葡聚糖检测(G实验)联合曲霉半乳甘露聚糖检测(GM试验)均未见明显异常。复查增



注:A、B为例1患者的胸部CT和肺静脉CT;C、D为例2患者的胸部CT和肺静脉CT。

图1 两例患者的胸部CT和肺静脉CT

强 CT(图 1C):左肺下叶炎症,左侧胸腔少量积液,两侧局部胸膜增厚。后行支气管镜检查未见异常。患者胸腔积液的病因不明,考虑患者 5 个月前行射频消融术后,患者胸腔积液的体征可能与其有关,后行肺静脉 CT(图 1D):左下肺静脉显示较细,前内基底段一属支显影较淡。请心内科会诊后,PVS 的诊断明确,鉴于患者症状不明显,未予以干预,嘱患者定期门诊随访。

2 讨论

持续性房颤是临床上最常见的持续性心律失常,其发病率随年龄的增加而增加。房颤容易并发脑栓塞等严重的并发症,有较高的致残率和死亡率^[3]。肺静脉电活动是诱发房颤的重要机制,消融肺静脉可以治疗房颤,因此肺静脉电隔离是导管射频消融治疗房颤的理论基础^[4]。近年来,经导管射频消融术已经成为治疗房颤的一线选择,成功率可达 90% 以上^[3],但随之而来的并发症也越来越引起临床医师的重视。研究发现,房颤消融严重并发症的发生率约为 1% ~ 8%^[5],成为术后不容忽视的一大问题。

PVS 是射频消融术后不常见的严重并发症之一,是由于射频消融术中肺静脉肌肉组织的热损伤导致肺静脉进行性狭窄所致。肺静脉内径较消融前减小 20% 以上^[6-7],狭窄的发生可从肺静脉开口向外延伸至 20 ~ 30 mm^[6]。PVS 的发生率约 3% ~ 42%,近年来随着消融技术的成熟和术者经验的积累,PVS 的发生率较前明显下降,不足 1%^[8]。因此临床医师容易因此并发症认识不足而导致误诊、漏诊。

PVS 是组织对射频电流的热效应产生过度反应,包括血栓形成、组织变形、内膜增生和神经血管化等所致。PVS 发生的两大主要因素是温度过高(> 50 ℃)和肺静脉内的点状消融^[9],而能量过大、放电时间过长、消融部位过深以及消融肺静脉直径较小及术者经验不足等^[6]因素会增加 PVS 的发生风险。

PVS 的临床表现隐匿,严重程度主要取决于受累肺静脉的数量及肺静脉狭窄的严重程度、持续时间、未累及肺静脉的代偿程度、是否有侧支形成供应受累肺段等^[10]。临床表现缺乏特异性,多为咳嗽、胸痛、呼吸困难等而就诊于呼吸科,常被误诊为肺部感染、肺栓塞、肺癌等常见病^[11]。例 1 患者因胸痛伴咳嗽咳痰为首发症状,胸部 CT 仅表现为左下肺炎,胸腔积液,就诊于呼吸科,临床医师首先考虑肺部感染引起的胸腔积液,初诊“左下肺炎”,先后予以罗氏芬、拜复乐抗感染治疗 10 d 后症状仍未缓解,炎症指标

反而升高,考虑到患者 5 个月前因房颤行射频消融治疗,可能与此有关,后查肺静脉 CTV,明确 PVS 的诊断,这个诊断解释了患者症状持续未缓解的原因,是由于左下肺静脉闭塞后肺淤血所致,因此抗感染治疗无效。

PVS 的影像学常表现为肺内渗出性实变、胸腔积液、磨玻璃影、结节肿块、肺门纵隔淋巴结肿大、胸膜增厚等,缺乏特异性^[12]。两例患者的胸部 CT 均表现为胸腔积液,先后胸水检查排除肿瘤、结核等常见病,胸腔积液的病因不明,尤其是例 2 患者,无任何不适,炎症指标均正常,先后予以骨髓穿刺、支气管镜检查均未明确病因,而在 PVS 的诊断明确后才得以解释胸腔积液的原因。临床上诊断 PVS 的检查有超声心动图、经食管超声心动图(transesophageal echocardiography, TEE)、肺通气灌注扫描、CT 血管造影(CTA)等^[3,13-14],它们良好的筛选手段。TEE 在诊断 PVS 方面具有较高的特异性和灵敏性,与 PV 血管造影相比,TEE 的敏感性为 82% ~ 100%,特异性为 98% ~ 100%;与 MRI 相比,TEE 敏感度为 100%,特异性为 98% ~ 99%;与 CT 相比,TEE 的敏感性为 86% ~ 100%,特异性为 95%^[15]。超声心动图具有无创、经济、简单等优点,肺通气灌注扫描可记录 PVS 的血流分布特点^[16],CTA 可以发现 PVS 的程度,也可以排除肺栓塞的诊断^[7]。诊断 PVS 的金标准是肺静脉造影,可以定位狭窄的确切部位及评估狭窄程度,但其价格昂贵且是有创操作,风险较大^[17]。不同的检查手段各有优缺点,需综合考虑患者的情况及医院和技师的水平,选择合适的检查方式以明确诊断。而本文中两例患者均在肺静脉 CT 检查后诊断明确。

PVS 治疗的目的是恢复和保护肺功能,改善患者的生活质量。根据血管狭窄的程度、临床症状,目前的治疗方式有定期观察、药物治疗、介入治疗及外科手术。部分患者无明显临床症状,主要是因为静脉闭塞程度较轻及其他肺静脉可以进行代偿,建议这类患者继续观察暂不干预,继续服用抗凝药物后狭窄的肺静脉可以改善或再通^[17]。例 1 患者虽然症状较重,但经对症治疗后稍有好转,且肺静脉 CT 提示为轻度狭窄,仍然建议继续观察及抗凝药物治疗。例 2 患者因无症状而建议 3 个月定期复查肺静脉 CT,继续服用抗凝药物。

对于临床症状明显、重度的 PVS 患者多采用介入和外科治疗,介入治疗为常用的治疗方法,能够改善症状,使 PVS 程度减轻,肺动脉压力下降,活动耐量提高,心功能改善。介入治疗包括支架植入术和球

囊扩张术,两种方法各有优点,但术后再狭窄的发生率较高。而且介入术后的抗凝方案尚无明确的标准,临床经验较少,需要进一步研究^[9,18]。对于介入治疗失败者可以选择手术治疗,手术治疗对于严重 PVS 也有良好效果,但风险较大,且关于这方面的报道也较少。因此需要更多临床研究来评估风险和长期获益^[7]。

PVS 的发生涉及到炎症反应的分子生物机制学机制,若从分子层面治疗 PVS,可以更好的提高患者的生活质量^[17,19]。

综上所述,PVS 是房颤射频消融术后严重的并发症,发生率较低,临床表现及影像学表现缺乏特异性,容易误诊、漏诊,延误治疗会导致病情加重甚至肺静脉完全闭塞。因此对于房颤射频术后的患者出现呼吸系统的症状而正规抗感染治疗无效时需警惕 PVS 的可能,应及时行肺静脉造影及肺静脉 CT 明确诊断而进行早期治疗。

参考文献

[1] 喻荣辉,于维雅,徐冬玲,等. 血浆 miR-21 与心房颤动射频消融术后复发的关系研究[J]. 中华全科医学,2020,18(8):1265-1267.

[2] 杨倩倩,唐桂梅,芦颜美. 顽固性房颤行肺静脉微创隔离消融术复合心内膜标测下射频消融术心律失常复发的相关因素[J]. 中国临床研究,2019,32(3):354-357.

[3] 沈启明,刘伏元. 心房颤动的导管消融治疗[J]. 安徽医药,2013,17(9):1597-1600.

[4] Haïssaguerre M, Shah DC, Jaïs P, et al. Electrophysiological breakthroughs from the left atrium to the pulmonary veins[J]. *Circulation*, 2000,102(20):2463-2465.

[5] Shah RU, Freeman JV, Shilane D, et al. Procedural complications, rehospitalizations, and repeat procedures after catheter ablation for atrial fibrillation[J]. *J Am Coll Cardiol*, 2012,59(2):143-149.

[6] Pürerfellner H, Aichinger J, Martinek M, et al. Incidence, management, and outcome in significant pulmonary vein stenosis complicating ablation for atrial fibrillation[J]. *Am J Cardiol*, 2004,93(11):1428-1431.

[7] 孙源君. 心房颤动导管消融术后肺静脉狭窄的诊治进展[J]. 中国循环杂志,2018,33(9):920-922.

[8] Gil Muñoz F, Maldonado Pérez JA, Pereira Vega A, et al. Acquired pulmonary vein stenosis after catheter ablation of atrial fibrillation: a case report and review of the literature[J]. *Clin Pulm Med*, 2010,17(5):251-253.

[9] 刘洁,庄少侠,陆国础,等. 房颤导管消融致迟发性肺静脉狭窄一例[J]. 中华结核和呼吸杂志,2015,38(4):309-310.

[10] Jr DRH, Monahan KH, Packer D. Pulmonary vein stenosis complicating ablation for atrial fibrillation: clinical spectrum and interventional considerations[J]. *JACC Cardiovasc Interv*, 2009,2(4):267-276.

[11] De Potter TJ, Schmidt B, Chun KR, et al. Drug-eluting stents for the treatment of pulmonary vein stenosis after atrial fibrillation ablation[J]. *Europace*, 2011,13(1):57-61.

[12] 陈勇,肖瑶,张颖,等. 心房颤动射频消融致肺静脉狭窄临床分析[J]. 心肺血管病杂志,2019,38(3):236-240.

[13] Mahmud E, Feld GK, Ang L. Pulmonary vein stenosis after atrial fibrillation ablation: Endovascular Treatment[M]//Endovascular Interventions. New York:Springer,2014:1059-1069.

[14] Saad EB, Rossillo A, Saad CP, et al. Pulmonary vein Stenosis after radiofrequency ablation of atrial fibrillation: functional characterization, evolution, and influence of the ablation strategy[J]. *Circulation*, 2003,108(25):3102-3107.

[15] Stavrakis S, Madden GW, Stoner JA, et al. Transesophageal echocardiography for the diagnosis of pulmonary vein Stenosis after catheter ablation of atrial fibrillation: a systematic review[J]. *Echocardiogr Mo Kisco N Y*, 2010,27(9):1141-1146.

[16] 王建德,李建蓉. 肺静脉狭窄的诊治及进展[J]. 中华医学超声杂志(电子版),2010,7(9):70-72.

[17] 夏盼盼,陈明龙. 心房颤动射频消融术后的肺静脉狭窄[J]. 中国心脏起搏与心电生理杂志,2016,30(5):443-445.

[18] Baranowski B, Saliba W. Our approach to management of patients with pulmonary vein Stenosis following AF ablation[J]. *J Cardiovasc Electrophysiol*, 2011,22(3):364-367.

[19] Taylor G, Kay GX, Bishop S, et al. Pathological effects of extensive radiofrequency energy applications in the pulmonary veins in dogs[J]. *Circulation*, 2000,101(14):1736-1742.

收稿日期:2020-07-02 修回日期:2020-09-11 编辑:石嘉莹