

# SMARCA4 缺失的肿瘤 2 例并文献回顾

郭珊珊<sup>1</sup>, 高萌<sup>2</sup>, 陈文文<sup>3</sup>, 孙蕾芳<sup>4</sup>

1. 青岛市中医医院 海慈医院病理科, 山东 青岛 266000;
2. 青岛市中医医院 海慈医院耳鼻喉科, 山东 青岛 266000;
3. 青岛市中医医院 海慈医院内分泌科, 山东 青岛 266000;
4. 青岛市中医医院 海慈医院妇产科, 山东 青岛 266000

**摘要:** **目的** 探讨 SWI/SNF 染色体重塑复合体的亚基之一——SMARCA4 缺失肿瘤 2 例的临床病理学特征、诊断及鉴别诊断。**方法** 收集 2018 年 6 月 -2019 年 11 月青岛市中医医院的 SMARCA4 缺失肿瘤 2 例, 复阅病理形态特征, 采用免疫组织化学方法检测 SMARCA4/BRG1、AE1/AE3、Ki-67、Syn 等的表达, 并分析 2 例病例在病理学特征上以及免疫组织化学的表型上的相关性, 且结合文献复习进行讨论。**结果** 病理结果证实, 1 例为 SMARCA4 缺失的未分化肉瘤和 1 例为 SMARCA4 缺失的高钙血症型小细胞癌。2 例在病理组织学形态上相似, 低倍镜下肿瘤细胞呈弥漫浸润性或巢团状生长, 常围绕血管生长, 肿瘤性坏死明显; 高倍镜下见肿瘤细胞主要呈横纹肌样或上皮样形态, 胞质嗜酸性或者透明, 核圆形, 核仁明显, 核分裂象易见。免疫表型: 2 例 SMARCA4/BRG1 均缺失, Vimentin 胞浆阳性表达, Syn 局灶阳性, AE1/AE3 均为阴性, Ki-67 1 例 60%, 另 1 例 80%。**结论** SMARCA 缺失的相关性肿瘤在病理学形态上及免疫组化表达上具有一定的相似性, 有待收集更多的病例予以分析证实。

**关键词:** SWI/SNF 染色体重塑复合体的亚基; SMARCA4 缺失; 未分化肉瘤; 高钙血症型小细胞癌; 病理学特征; 免疫组化

中图分类号: R737.31 文献标识码: B 文章编号: 1674-8182(2021)06-0811-04

## SMARCA4-deficient tumors: two cases report and literature review

GUO Shan-shan\*, GAO Meng, CHEN Wen-wen, SUN Lei-fang

\* Department of Pathology, Qingdao Hospital of Chinese Medicine (Hiser Medical Center of Qingdao),  
Qingdao, Shandong 266000, China

Corresponding author: SUN Lei-fang, E-mail: sunleifang1983@126.com

**Abstract: Objective** To investigate the clinicopathological features, diagnosis and differential diagnosis of 2 cases of SMARCA4 (SWI/SNF related, Matrix Associated, Actin Dependent Regulator of Chromatin, Subfamily A, Member 4)-deficient tumors. **Methods** Two cases of SMARCA4-deficient tumor in Qingdao Hospital of Chinese Medicine from June 2018 to November 2019 were selected. The pathological features were reviewed. The expressions of SMARCA4/BRG1, AE1/AE3, Ki-67 and Syn were detected by immunohistochemistry. The correlation between pathological features and immunohistochemical phenotype of the two cases was analyzed and discussed with literature review. **Results** Pathological results confirmed that 1 case was SMARCA4-deficient undifferentiated sarcoma and 1 case was SMARCA4-deficient hypercalcemia small cell carcinoma. These two cases were similar in histopathological morphology. Under low power microscopy, tumor cells showed diffuse infiltration or nest like growth, often growing around blood vessels, and tumor necrosis was obvious. Under high magnification, the tumor cells were mainly rhabdoid or epithelioid, with eosinophilic or transparent cytoplasm, round nucleus, obvious nucleolus and mitotic figures. Immunophenotype showed that SMARCA4/BRG1 were absent in both 2 cases, cytoplasm Vimentin and localized Syn were positive, and AE1/AE3 was negative, Ki-67 was 60% in one case and 80% in the other one. **Conclusion** SMARCA4-deficient tumors have some similarities in pathological morphology and immunohistochemical expression, which need to be analyzed and confirmed by more cases.

**Keywords:** SWI/SNF chromatin remodeling complex; SMARCA4-deficiency; Undifferentiated sarcoma; Hypercalcemia small cell carcinoma; Pathological feature; Immunohistochemistry

SWI/SNF 染色体重塑复合体利用 ATP 水解释放的能量调控染色质的结构,借此调控许多基因的转录,在肿瘤的发生发展中具有抑癌基因的功能,其中常见亚基有: SMARCA4/BRG1、SMARCA2/BRM、SMARCB1/INI1、ARID1A 和 ARID1B<sup>[1]</sup>。近年来 SWI/SNF 染色体重塑复合体不同亚基的高频突变,被报道与多种肿瘤的发生发展有关。其中 SMARCA4/BRG1 缺失的肿瘤为近年来的研究热点,这些肿瘤包括:鼻腔鼻窦未分化肉瘤<sup>[2]</sup>、胸腔肉瘤<sup>[3-4]</sup>、卵巢高钙血症型小细胞癌<sup>[5-6]</sup>、子宫未分化癌/肉瘤<sup>[7-8]</sup>、胃肠道未分化癌<sup>[9]</sup>等,这些文献中有报道 SMARCA4 缺失的肿瘤要比 SMARCA4 未缺失的未分化肿瘤预后差,因此有必要将这一类肿瘤分辨出来。本文收集 2 例 SMARCA4 缺失的肿瘤患者的临床病理资料并结合文献复习,对此类肿瘤的临床病理学特征、诊断、鉴别诊断和预后进行探讨。

## 1 资料与方法

1.1 一般资料 收集青岛市中医医院 2018 年 6 月到 2019 年 11 月 2 例 SMARCA4 缺失的肿瘤,复习相关临床病史、影像学 and 病理诊断等,并对患者或家属进行电话随访(截止到 2020 年 7 月),HE 染色形态和免疫组化结果由 3 位资深病理医师复核。以上述两例病例为基础结合文献复习探讨 SMARCA4 缺失肿瘤的临床病理特征、鉴别诊断以及预后。

1.2 临床病例资料 (1)病例 1:女性,56 岁。因发现胆囊肿块半个月,伴左侧颈部肿块 10 余天入院。PET/CT 示胆囊壁增厚伴高代谢,肝门区、胰头区高代谢灶,左颈部、左锁骨上区、左腋窝、胃小弯侧、腹膜后、腹腔内多发高代谢淋巴结,以上均考虑为恶性。胆囊癌伴多发脏器转移可能性大。行胆囊肿块穿刺活检,未行手术。在本院予以白蛋白紫杉醇+顺铂方案化疗 5 次,结合放疗。确诊 6 个月后死亡。(2)病例 2:女性,32 岁。因右腹痛急诊入院。B 超示左附件占位性病变,大小 12.6 cm × 11.2 cm × 7.3 cm。术前肿瘤已破裂,出现急腹症,未发现血钙升高。术中快速冰冻切片结果示恶性肿瘤待常规诊断。确诊后于外院第二次手术行全子宫+左侧附件、大网膜、双侧盆腔淋巴结、肠系膜下动脉上淋巴结、左肠系膜下动脉下淋巴结、直肠表面病灶、左侧结肠旁沟腹膜病灶切除术。术后予以 4 个疗程化疗(方案不详),结合放疗。术后 10 个月死亡。

1.3 病理检测 手术及活检标本均经 10% 的中性缓冲福尔马林固定,常规脱水,石蜡包埋,4 μm 厚连

续切片,采用常规 HE 染色及免疫组化染色,免疫组织化学染色使用 Ventana Benchmark Ultra 自动免疫组织化学仪(Roche Ventana 公司)。所用抗体分别为 SMARCA4( Abcam 公司)、SMARCA2( Cell Signaling Technology 公司)、SAMRBC1( BD 公司)、Syn、Vimentin、AE1/AE3、Ki-67、CD3、CD20、CgA、S-100、CK7、CK20、CD34、CDX-2、TTF-1、WT-1、SALL4、CD56、MyoD1、Inhibin、CD31(余抗体均购自北京中山金桥生物技术)。SMARCA4、SMARCA2 及 SAMRBC1 缺失表达判定标准为:肿瘤细胞核明确着色为未缺失,肿瘤细胞核未着色为缺失,以间质细胞和炎性细胞的核阳性表达为对照。

## 2 结果

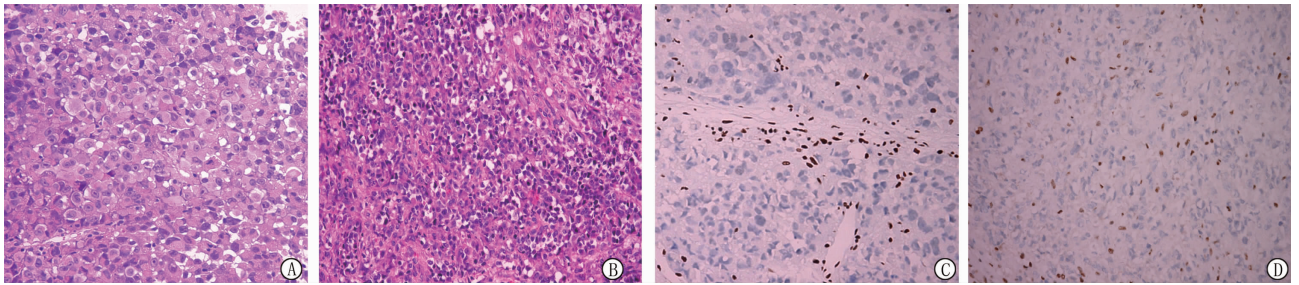
2.1 巨检 病例 1:穿刺样碎组织一堆,直径 0.2 cm。病例 2:第一次手术,灰褐色碎组织一堆,大小 12 cm × 12 cm × 3 cm,部分区域表面光滑,部分区域呈糟脆状,切面灰白灰红质脆,见广泛出血坏死。第二次手术,子宫前壁浆膜面散在粟粒样结节,直径 0.2 ~ 0.3 cm;大网膜切面见一灰白结节,直径 0.2 cm;直肠表面病灶,灰白色组织 2 块,直径 0.8 ~ 1.5 cm;左侧结肠旁沟腹膜病灶,灰白组织一块,直径 1.5 cm。

2.2 镜检 病例 1:低倍镜下肿瘤细胞弥漫呈片状排列,常围绕血管周生长,伴大片坏死,部分区域呈巢状,由纤维间隔包绕。高倍镜下肿瘤细胞大部分呈横纹肌样,异型明显,细胞呈圆形或多边形,核大呈圆形或椭圆形,核仁单个明显,核偏位,含丰富的嗜酸性细胞质或透明胞质,细胞失黏附,部分细胞呈上皮样,核分裂象活跃(>10/10 HPF)(图 1A)。肿瘤间质稀少。病例 2:低倍镜下肿瘤细胞呈巢状或弥漫呈片状排列,常围绕血管生长,伴部分肿瘤性坏死,部分区域可见黏液样间质,未见明显滤泡样腔隙。高倍镜下肿瘤细胞大部分呈上皮样,部分呈横纹肌样,核分裂象活跃(>10/10 HPF)(图 1B)。肿瘤间质相对丰富。

2.3 免疫组化 病例 1:肿瘤细胞表达 vimentin、SAMRBC1、syn, SMARCA4 弥漫性核缺失表达(图 1C)、SMARCA2 弥漫性核缺失表达、不表达 AE1/AE3、CgA、CK20、CK7、CDX-2、CD3、CD20、CD34、S-100、TTF-1、Ki-67 约 80% 肿瘤细胞阳性。病例 2:肿瘤细胞表达 vimentin、syn、INI1、CD56, SMARCA4 弥漫性核缺失表达(图 1D)、不表达 AE1/AE3、CgA、WT-1、SALL4、MyoD1、Inhibin、CD31、Ki-67 约 60% 肿瘤细胞阳性。两例的免疫表型基本一致。

2.4 病理诊断 病例1(胆囊肿块,穿刺)为 SMARCA4 缺失的未分化肉瘤。病例2(右卵巢)为

SMARCA4 缺失的高钙血症型小细胞癌,大细胞亚型。此两例均经复旦大学附属肿瘤医院病理科会诊。



注:A为病例1见肿瘤细胞呈横纹肌样,核分裂多见(HE, ×400);B为病例1见肿瘤细胞 SMARCA4/BRG 核阴性(免疫组化, ×400);C为病例2见肿瘤细胞部分呈上皮样,部分呈横纹肌样,核分裂多见(HE, ×400);D为病例2见肿瘤细胞 SMARCA4/BRG 核阴性(免疫组化, ×400)。

图1 病例1患者和病例2患者的病理图

### 3 讨论

在本研究中,笔者所收集的两例 SMARCA4/BRG 缺失的病例,均具有未分化的病理形态,横纹肌样或上皮样的细胞,侵袭性的临床行为,局灶表达 Syn, Ki-67 增殖活性高。在不同部位的 SMARCA4/BRG 缺失的肿瘤也具有相似的特征,也许这预示着一类新的以基因改变为特征的未分化肿瘤。

Agaimy 等<sup>[2]</sup>报道了1例 SMARCA4 缺失的鼻腔鼻窦癌,具有高度的侵袭性,肿瘤侵犯鼻腔鼻窦并延伸到颅骨底部和眶周组织,以弥漫片状的小到中等的圆形未分化细胞为主,部分区域呈现浆细胞样的细胞形态;弱表达 CD56 和 Syn, SMARCB1/INI 未伴随缺失。Sauter 等<sup>[3]</sup>研究了40例具有横纹肌样细胞形态的胸腔肉瘤,有12例 SMARCA4/BRG 缺失,其中8例做了 SMARCB1/INI1 检测,均伴随 SMARCA4/BRG 表达缺失;SMARCA4/BRG 缺失的胸腔肉瘤均具有单一的弥漫成片的圆形细胞构成,细胞边界模糊,有丰富的嗜酸胞浆和突出的核仁,部分区域是特征性的横纹肌样细胞(核偏位,怪异的核仁,丰富的嗜酸胞浆,失黏附);这类未分化肿瘤具有高度侵袭性,预后极差。Conlon 等<sup>[5]</sup>证实 SMARCA4/BRG 缺失是诊断卵巢高钙血症型小细胞癌既敏感又特异的指标,高钙血症型小细胞癌经典的形态由弥漫成片的一致的小细胞构成,核分裂像多见,有滤泡样腔隙,大概有40%的肿瘤由大细胞构成,部分呈横纹肌样细胞,当这种大细胞区域占主导地位时,肿瘤被定义为高钙血症型小细胞癌,大细胞亚型;在免疫组化中,神经内分泌的标记 Syn 和 CgA 呈局灶阳性表达,SMARCA4 的突变更容易在未分化和去分化的肿瘤中发现,尤其是在有错配修复基因缺陷的背景下。Foulkes 等<sup>[10]</sup>建议把高钙血症型小细胞癌更名为卵巢恶性横纹肌样瘤,大

细胞亚型的高钙血症小细胞癌这个名词本身就是矛盾的,而事实上,有一部分的此类肿瘤并没有血钙的升高,而且大部分病例部分区域均具有横纹肌样的细胞。也许在将来,会有以 SMARCA4 基因突变的肿瘤来命名这一类病例,而不是以组织学特征为主。Kolin 等<sup>[7]</sup>报道了5例 SMARCA4 缺失性子宫未分化肉瘤(子宫恶性横纹肌样瘤),这些发生在宫颈宫体的肿瘤由实性成片分布的具有显著横纹肌样形态的非典型上皮样大细胞构成,与大细胞变型的卵巢高钙血症小细胞癌难以区分,病理学上检查卵巢,需排除卵巢转移的可能性;4例免疫组化 SMARCA4 缺失,1例基因检测 SMARCA4 移码突变。肿瘤高度侵袭性,预后极差,病人在确诊后1~43个月均死于该疾病,中位生存期7个月。Agaimy 等<sup>[9]</sup>报道了13例 SWI/SNF 染色体重塑复合体缺失的胃肠道肿瘤,这些肿瘤由大到中等大小的细胞构成,细胞大多呈横纹肌样,未分化的大细胞样,较少的区域可呈梭形细胞样;免疫组化示12/13的病例至少丢失一个 SWI/SNF 染色体重塑复合体的成分,其中 SMARCB1 (5/13), SMARCA2 (10/13), SMARCA4 (2/13), ARID1A (2/13) 被发现单独或者联合缺失。

在治疗方面, FDA 已批准 EZH2 抑制剂 Tazemetostat 应用于不适用手术切除的转移性或晚期的上皮样肉瘤,90%以上的上皮样肉瘤都有 SMARCB1/INI1 的缺失。在正常的细胞内, SWI/SNF 染色体重塑复合体对 PRC2 (含有 EZH2 亚基)复合物起抑制作用,促进 PRC2 靶基因的表达,有利于细胞的进一步分化,当 SWI/SNF 染色体重塑复合体关键亚基发生突变或者缺失时,导致 PRC2 的活性增强,其中的催化亚基 EZH2 会催化 H3K27 的三甲基化,造成组蛋白和 DNA 紧密结合,很多抑癌基因的表达受到抑制,而促使细胞增殖,形成肿瘤,当 EZH2 抑制

剂特异性作用于靶点 EZH2 时,因 SWI/SNF 染色体重塑复合体关键亚基突变或缺失造成的 EZH2 活性的增强受到了逆转抑制,最终染色体的“捆绑和束缚”得到释放,基因得以正常表达<sup>[11]</sup>。也许在不久的将来,EZH2 抑制剂将扩大适应证,在 SMARCA4 缺失的这类未分化肿瘤中有一定的治疗意义。新近的抗 PD-1 的治疗在 SMARCA4 缺失的肿瘤中也有应用,Takada 等<sup>[12]</sup>曾报道 1 例 SMARCA4 缺失的胸腔肉瘤,免疫组化显示大概 60% 的肿瘤细胞表达 PD-L1,患者给予帕博利珠单抗作为一线治疗药物,仅仅一剂便戏剧性地压制了肿瘤的生长,患者的腹痛和血痰有了明显改善,8 剂帕博利珠单抗应用后,CT 显示持续的利好。

综上所述,各个不同系统 SMARCA4 缺失的肉瘤具有相似的镜下形态及免疫组织化学表型,将来也许会有以 SMARCA4 基因突变的肿瘤来命名这个系列。将 SMARCA4 缺失的肿瘤同其他的未分化/差分化肿瘤鉴别开具有重要的临床意义,该类肿瘤具有极差的预后,目前还没有有效的治疗方法,可能会是靶向治疗(例如 EZH2 抑制剂、抗 PD-1 的治疗)的潜在候选者。基于更多的研究,期待将来会有精准的治疗来改善这类患者的预后。

#### 参考文献

- [1] Wilson BG, Roberts CW. SWI/SNF nucleosome remodellers and cancer[J]. *Nat Rev Cancer*, 2011, 11(7):481-492.
- [2] Agaimy A, Weichert W. SMARCA4-deficient Sinonasal Carcinoma [J]. *Head Neck Pathol*, 2017, 11(4):541-545.
- [3] Sauter JL, Graham RP, Larsen BT, et al. SMARCA4-deficient thoracic sarcoma: a distinctive clinicopathological entity with undifferentiated rhabdoid morphology and aggressive behavior[J]. *Mod Pathol*, 2017, 30(10):1422-1432.
- [4] Stewart BD, Kaye F, Machuca T, et al. SMARCA4-deficient thoracic sarcoma: a case report and review of literature [J]. *Int J Surg Pathol*, 2020, 28(1):102-108.
- [5] Conlon N, Silva A, Guerra E, et al. Loss of SMARCA4 expression is both sensitive and specific for the diagnosis of small cell carcinoma of ovary, hypercalcaemic type [J]. *Am J Surg Pathol*, 2016, 40(3):395-403.
- [6] Connor YD, Miao D, Lin DI, et al. Germline mutations of SMARCA4 in small cell carcinoma of the ovary, hypercalcaemic type and in SMARCA4-deficient undifferentiated uterine sarcoma: Clinical features of a single family and comparison of large cohorts [J]. *Gynecol Oncol*, 2020, 157(1):106-114.
- [7] Kolin DL, Dong F, Baltay M, et al. SMARCA4-deficient undifferentiated uterine sarcoma (malignant rhabdoid tumor of the uterus): a clinicopathologic entity distinct from undifferentiated carcinoma [J]. *Mod Pathol*, 2018, 31(9):1442-1456.
- [8] Kolin DL, Quick CM, Dong F, et al. SMARCA4-deficient uterine sarcoma and undifferentiated endometrial carcinoma are distinct clinicopathologic entities [J]. *Am J Surg Pathol*, 2020, 44(2):263-270.
- [9] Agaimy A, Daum O, Märkl B, et al. SWI/SNF complex-deficient undifferentiated/rhabdoid carcinomas of the gastrointestinal tract: a series of 13 cases highlighting mutually exclusive loss of SMARCA4 and SMARCA2 and frequent Co-inactivation of SMARCB1 and SMARCA2 [J]. *Am J Surg Pathol*, 2016, 40(4):544-553.
- [10] Foulkes WD, Clarke BA, Hasselblatt M, et al. No small surprise—small cell carcinoma of the ovary, hypercalcaemic type, is a malignant rhabdoid tumour [J]. *J Pathol*, 2014, 233(3):209-214.
- [11] Januario T, Ye X, Bainer R, et al. PRC2-mediated repression of SMARCA2 predicts EZH2 inhibitor activity in SWI/SNF mutant tumors [J]. *PNAS*, 2017, 114(46):12249-12254.
- [12] Takada K, Sugita S, Murase K, et al. Exceptionally rapid response to pembrolizumab in a SMARCA4-deficient thoracic sarcoma overexpressing PD-L1: a case report [J]. *Thorac Cancer*, 2019, 10(12):2312-2315.

收稿日期:2020-11-09 修回日期:2020-12-08 编辑:石嘉莹