

· 临床研究 ·

胃癌全胃切除术不同消化道重建方式患者血清铜的变化

杨九霄¹, 姜淮芜¹, 徐亮¹, 陶小亮¹, 周航宇², 王召辉³

1. 西南医科大学, 四川 泸州 646000; 2. 四川绵阳四〇四医院, 四川 绵阳 621000;

3. 川北医学院, 四川 南充 637000

摘要: **目的** 探讨全胃切除术不同消化道重建方式对胃癌患者血清铜的影响。**方法** 选择 2012 年 6 月至 2015 年 6 月行全胃切除的 70 例胃癌患者作为研究对象, 采用信封法将患者随机分为实验组和对照组, 实验组采用调节型双通道空肠间置代胃术(40 例), 对照组采用 RY 重建术(Roux-en-Y, 30 例), 测量患者术前、术后 2 年血常规及血清铜、锌、维生素 B12 水平, 并对患者进行神经系统体格检查。**结果** 手术均顺利完成。术后 2 年复查, 两组各 1 例失访, 实验组和对照组获随访 39 例和 29 例。部分患者发生了低铜血症伴其相关并发症, 实验组 1 例(2.56%), 对照组 6 例(20.69%), 采用 RY 重建术的对照组低铜血症发生率明显高于采用调节型双通道空肠间置代胃术的实验组($\chi^2 = 4.121, P < 0.05$)。**结论** 胃癌全胃切除术是发生低铜血症的危险因素, 调节型双通道空肠间置代胃术与 Roux-en-Y 重建术相比, 发生低铜血症及其相关并发症几率更低。

关键词: 胃癌; 全胃切除; 消化道重建; 血铜; 低铜血症相关并发症

中图分类号: R 735.2 **文献标识码:** B **文章编号:** 1674-8182(2019)01-0053-04

Changes of serum copper in patients with different digestive tract reconstruction after total gastrectomy for gastric cancer

YANG Jiu-xiao*, JIANG Huai-wu, XU Liang, TAO Xiao-liang, ZHOU Hang-yu, WANG Zhao-hui

* Southwest Medical University, Luzhou, Sichuan 646000, China

Corresponding author: JIANG Huai-wu, E-mail: Jhuaiwu@163.com

Abstract: Objective To investigate the effects of different digestive tract reconstruction methods on serum copper after total gastrectomy in patients with gastric cancer. **Methods** Seventy patients with gastric cancer who underwent total gastrectomy from June 2012 to June 2015 were selected, and randomly divided into experimental group ($n = 40$) and control group ($n = 30$) by envelope method. The adjustable double-channel jejunal interposition (a-DJI) was performed in experimental group and RY reconstruction (Roux-en-Y) surgery was conducted in control group. Blood routine and serum levels of copper, zinc and vitamin B12 were detected before and 2 years after operation, and physical examination of nervous system was performed in all patients. **Results** The operation was successfully completed in both groups. During 2-year postoperative period, one case was lost to follow-up in each group. Hypocupremia and related complications occurred in some patients, and there were one case in experimental group (2.56%) and six cases in control group (20.69%). The incidence of Hypocupremia in control group was significantly higher than that in experimental group ($\chi^2 = 4.121, P < 0.05$). **Conclusions** Total gastrectomy is a risk factor for Hypocupremia in patients with gastric cancer. Compared with Roux-en-Y reconstruction, adjustable double-channel jejunal interposition has lower incidence of Hypocupremia and its related complications.

Key word: Gastric cancer; Total gastrectomy; Tract digestive reconstruction; Copper; Hypocupremia-related complication

Fund program: Science and Technology Support Project of Sichuan Province (2009SZ0100)

如今,各种减重手术大量应用于临床,通过相关研究,学者们发现采用不同消化道重建术会导致患者

体内微量元素的变化,相应出现一系列并发症,影响患者预后^[1]。而关于全胃切除术后采用不同消化道

重建术对胃癌患者术后微量元素变化的相关研究相对较少。铜是人体必需的微量元素之一,与人正常的神经功能及血液系统功能密不可分^[2],细胞的氧化反应及细胞的信号传递与铜息息相关,运输铜的铜蓝蛋白将二价铁氧化成三价铁并通过转铁蛋白从而使铁在循环系统中流动。缺铜会影响铁从肠道的吸收,并导致小细胞低色素性贫血。缺铜导致的中性粒细胞减少的机制尚不完全清楚,相关研究表明血清铜影响中性粒细胞的生成与成熟。在巨幼细胞性贫血和神经系统方面,铜参与构成重要酶的辅助因子,从而参与细胞的分裂、蛋白的合成及中枢神经系统正常的结构和功能。铜参与构成重要酶的辅助因子,这些酶包括:细胞色素 C 氧化酶,参与线粒体电子的传递和氧化磷酸化;超氧化物歧化酶对细胞氧化的保护;赖氨酸氧化酶将胶原蛋白和弹性蛋白交联;多巴胺 β 羟化酶参与儿茶酚胺的合成;肽酰氨基酸酶对于神经递质肽和激素的加工^[3]。缺铜相关的神经功能紊乱常常表现为痉挛性步态和感觉性共济失调^[4];在血液系统方面,铜缺乏会导致贫血、中性粒细胞减少、血小板减少^[5]。胃、十二指肠、近端空肠是铜主要吸收的部位^[6],ATP7A 蛋白将消化道的铜转运入血,通过门静脉在肝脏合成铜蓝蛋白,然后再由铜蓝蛋白转运到外周组织^[7]。本研究旨在探讨调节型双通道空肠间置代胃术较 Roux-en-Y 重建术是否更利于铜离子吸收,能否减少低铜血症及其相关并发症的发生。

1 资料与方法

1.1 临床资料 选择 2012 年 6 月至 2015 年 6 月,术前病理证实为胃癌,拟于西南医科大学附属医院行全胃切除的患者作为研究对象。纳入标准:(1)年龄 18~80 岁;(2)手术前未进行放化疗;(3)全科室讨论、至少 2 位主诊医师同意入组。排除标准:(1)有腹腔内手术病史;(2)患有糖尿病、甲亢等代谢性疾病;(3)孕产妇及哺乳期妇女;(4)有绝对手术禁忌证。按以上标准,共纳入 70 例胃癌患者。采用信封法将患者随机分为实验组($n=40$)和对照组($n=30$)。术前两组患者一般资料、肿瘤分期及血红蛋白、血清白蛋白、铜、锌、维生素 B12 水平,差异无统计学意义(P 均 >0.05),见表 1。术前两组患者均无低中性粒细胞、低血小板及神经系统症状(痉挛性步态、感觉性共济失调、周围神经病)。所有患者签署知情同意书,本研究经过医院伦理委员会批准。

1.2 方法 实验组患者,给予胃癌根治术调节型双通道消化道重建:全胃切除后,首先在距屈氏韧带约 25 cm 处将空肠上提,然后将空肠与食管行端-侧吻

合,在距此吻合口远端 35 cm 将空肠与十二指肠行端-侧吻合,然后将距十二指肠吻合口远端约 5 cm 的空肠与距屈氏韧带 10 cm 的远端空肠行 Braun 吻合;纵向切开十二指肠吻合口与 Braun 吻合口之间肠管,然后将吻合器枪身由此切开处置入完成吻合,然后缝合切口,使其自然完成肠管缩窄,所有吻合口通过缩窄口进行吻合。最后于食管吻合口与 Braun 吻合口间的输入袢肠管 5 cm 处,采用丝线适度结扎,以防止术后输入袢肠管再通^[8-9](图 1a、1b)。对照组采用 Roux-en-Y(RY)吻合术重建消化道:全胃切除后,距屈氏韧带约 15~20 cm 处切断空肠,然后将远端空肠经结肠前提起,将空肠与食管下端行端-侧吻合,近端空肠在距食管空肠吻合口下 40 cm 处与远端空肠行端-侧吻合,最后将十二指肠近端关闭(图 1c)。测量患者术前、术后 2 年血常规及血清铜^[10]、锌、维生素 B12 水平,并对患者行神经系统体格检查。

1.3 统计学方法 运用 SPSS 17.0 进行数据分析。计数资料采用例(%)表示,组间比较采用 χ^2 检验及其校正法;计量数据以 $\bar{x} \pm s$ 表示,组间比较采用独立样本 t 检验。 $P < 0.05$ 为差异有统计学意义。

2 结果

2.1 术后两组患者一般情况 所有患者术后都能正常饮食。有 68 例患者完成了研究,2 例失访,两组各 1 例。术后 2 年获随访者实验组 39 例,对照组 29 例。

2.2 术后 2 年发生低铜血症及其并发症情况 两组共发生 7 例低铜血症,均伴低铜血症并发症。实验组发生低铜血症伴贫血 1 例;对照组发生低铜血症 6 例,伴贫血 4 例,伴低中性粒细胞、神经系统症状、伴神经系统症状合并贫血各 1 例。所有低血铜患者维生素 B12、血锌水平均未见异常,且术前未发生贫血及低中性粒细胞。见表 2。采用 RY 重建术的对照组低铜血症发生率明显高于采用调节型双通道空肠间

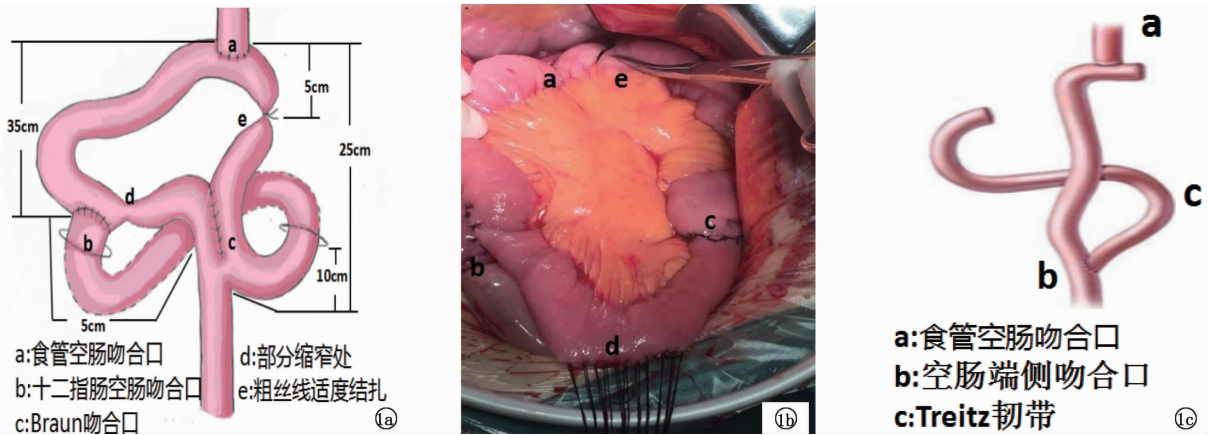
表 1 术前 70 例胃癌患者的基本资料 ($\bar{x} \pm s$)

项目	实验组 ($n=40$)	对照组 ($n=30$)	P 值
男/女(例)	25/15	19/11	0.943
年龄(岁)	61.22 ± 9.15	60.33 ± 10.89	0.410
BMI	21.41 ± 2.70	20.98 ± 3.33	0.552
病理分期(Ⅱ/Ⅲ,例)	15/25	5/25	0.189
血红蛋白(g/L)	107.08 ± 9.68	106.17 ± 8.78	0.687
白蛋白(g/L)	46.60 ± 4.14	45.87 ± 4.61	0.488
血铜($\mu\text{mol/L}$)	15.63 ± 1.65	14.90 ± 1.79	0.084
血锌(g/dl)	6.94 ± 0.36	7.00 ± 0.38	0.713
维生素 B12(ng/L)	542.00 ± 154.00	580.00 ± 157.00	0.722

表 2 术后 2 年发生低铜血症患者的资料

编号	年龄	性别	手术方式	血铜 ($\mu\text{mol/L}$)	血红蛋白 (g/L)	中性粒细胞 ($\times 10^9/\text{L}$)	血小板 ($\times 10^9/\text{L}$)	神经系 统症状	血锌 (g/dl)	维生素 B12 (ng/L)
1	68	男	a - DJI	7.5	95	4.5	150	-	7.0	470
2	59	女	RY	8.3	115	3.8	222	+	7.8	531
3	73	男	RY	7.6	86	6.3	210	-	6.6	452
4	66	男	RY	8.4	92	4.1	124	-	6.9	672
5	63	男	RY	7.9	94	4.3	135	-	6.8	264
6	57	女	RY	9.4	89	5.4	186	+	7.1	457
7	61	女	RY	9.6	120	1.7	174	-	6.7	391

注:血清铜正常值:10.28 ~ 19.18 $\mu\text{mol/L}$;血锌正常值:4.8 ~ 9.3 g/dl ;维生素 B12 正常值:180 ~ 914 ng/L ;血红蛋白正常值:男 110 ~ 150 g/L ,女 110 ~ 150 g/L ;中性粒细胞正常值:1.8 ~ 6.3 $\times 10^9/\text{L}$;血小板正常值:100 ~ 300 $\times 10^9/\text{L}$ 。



注:1a:调节型双通道空肠间置代胃术效果图;1b:调节型双通道空肠间置代胃术实际操作图;1c:Roux-en-Y 重建术效果图。

图 1 胃癌全胃切除手术不同消化道重建效果和实际操作图

置代胃术的实验组 (20.69% vs 2.56%, $\chi^2 = 4.121, P < 0.05$)。

3 讨论

排除高血锌和长期静脉营养因素,成年人发生低血铜最常见原因就是胃肠道手术^[11-12]。本研究中,胃癌全胃切除术后两组中均出现了低血铜症患者,目前原因不明确,可能与消化道重建方式、胃容量缺失、术后患者饮食习惯有关。本研究发现采用 RY 重建术的对照组低铜血症发生率明显高于采用调节型双通道空肠间置代胃术的实验组 (20.69% vs 2.56%),这与胃、近端空肠是吸收铜的主要部位有很大的联系^[6]。主要由于实验组保留十二指肠食物通道,食物能正常通过十二指肠及近端空肠,铜能正常被吸收;铁的主要吸收部位在十二指肠,铜和铁在一定比例下两者相互作用,促进其吸收^[13];食物通过十二指肠,促进胆汁、胰液的分泌,有利于食物的消化,维持肠道碱性环境,促进肠道黏膜生长^[14],从而有利于肠道黏膜对铜的转运和吸收;且相对于对照组,实验组保留小肠的连续性^[15],在术后发生反流性食管炎、RY 滞留综合征等并发症的几率小于对照组^[16],使得实验组胃癌术后患者的饮食能恢复到接近正常,有利

于铜的吸收。胃癌术后,如患者发生血液系统功能、神经系统功能紊乱,给予及时补充铜元素,血液学参数能完全或大部分恢复正常,但只能部分改善神经系统功能紊乱^[4,17]。本组术后低血铜男性发生 4 例,女性发生 3 例,胃癌术后女性并不是发生低铜血症的危险因素。

综上所述,胃癌全胃切除手术是患者发生低铜血症的重要危险因素,术后应定期检测血铜水平的变化,并适量给予补充铜元素。对胃癌患者行全胃切除并选择调节型双通道消化道重建方式更加符合生理功能,有利于减少低铜血症相关的血液系统、神经系统功能紊乱的发生^[17],有利于患者生活质量的提高。在保证安全性的同时,通过改善消化道重建的方式来提高患者术后生存质量一直是学者们追求的目标。解剖重建只是探索的开始,功能重建才是未来的方向。我们更应该重视消化道重建术后生理功能的变化,尽量减少患者术后并发症。本研究的局限在于,样本例数较少,随访时间较短,未对患者进行统一的饮食指导,因此还需要更严格、更大样本及更长时间随访的进一步研究。

参考文献

[1] Papamargaritis D, Aasheim ET, Sampson B, et al. Copper, selenium

- and zinc levels after bariatric surgery in patients recommended to take multivitamin-mineral supplementation [J]. *J Trace Elem Med Biol*, 2015, 31: 167 - 172.
- [2] Jaiser SR, Winston GP. Copper deficiency myelopathy [J]. *J Neurol*, 2010, 257(6): 869 - 881.
- [3] Kumar N, Ahlskog JE, Klein CJ, et al. Imaging features of copper deficiency myelopathy: a study of 25 cases [J]. *Neuroradiology*, 2006, 48(2): 78 - 83.
- [4] Kumar N, Low PA. Myeloneuropathy and anemia due to copper malabsorption [J]. *J Neurol*, 2004, 251(6): 747 - 749.
- [5] Mason KE. A conspectus of research on copper metabolism and requirements of man [J]. *J Nutr*, 1979, 109(11): 1979 - 2066.
- [6] Vashchenko G, MacGillivray RT. Multi-copper oxidases and human iron metabolism [J]. *Nutrients*, 2013, 5(7): 2289 - 2313.
- [7] Kodama H, Fujisawa C, Bhadhrasit W. Inherited copper transport disorders: biochemical mechanisms, diagnosis, and treatment [J]. *Curr Drug Metab*, 2012, 13(3): 237 - 250.
- [8] 肖仕明, 姜淮芜, 陈进, 等. 全胃切除调节型双通道间置空肠消化道重建 [J]. *中国普外基础与临床杂志*, 2008, 15(1): 23 - 26.
- [9] 郝希山, 李强, 张忠国. 胃癌患者全胃切除术后消化道重建方式的临床研究 [J]. *中华胃肠外科杂志*, 2003, 6(2): 89 - 92.
- [10] 熊丽萍, 周建明, 阎冀, 等. 火焰原子吸收法测定微量全血清铜的正常参考值制订 [J]. *现代预防医学*, 2008, 35(14): 2730 - 2731.
- [11] Prodan CI, Holland NR, Wisdom PJ, et al. CNS demyelination associated with copper deficiency and hyperzincemia [J]. *Neurology*, 2002, 59(9): 1453 - 1456.
- [12] Shike M. Copper in parenteral nutrition [J]. *Gastroenterology*, 2009, 137(5 Suppl): S13 - S17.
- [13] Olivares M, Figueroa C, Pizarro F. Acute Copper and Ascorbic Acid Supplementation Inhibits Non-heme Iron Absorption in Humans [J]. *Biol Trace Elem Res*, 2016, 172(2): 315 - 319.
- [14] 邵乐寨, 张波, 吴本国, 等. 新型连续性功能性间置空肠代胃术的临床应用研究 [J]. *中华肿瘤防治杂志*, 2009, 16(5): 386 - 387.
- [15] Gong JQ, Cao YK, Zhang GH, et al. Uncut Esophagojejunostomy with Double Jejunum Pouch: An Alternative Reconstruction Method that Improves the Quality of Life of Patients after Total Gastrectomy [J]. *J Invest Surg*, 2017, 30(2): 125 - 132.
- [16] 陶小亮, 姜淮芜, 徐亮. 全胃切除术后调节型双通道空肠间置代胃术重建消化道效果观察 [J]. *山东医药*, 2017, 57(40): 60 - 62.
- [17] Kumar N. Copper deficiency myelopathy (human swayback) [J]. *Mayo Clin Proc*, 2006, 81(10): 1371 - 1384.

收稿日期: 2018-06-17 修回日期: 2018-07-05 编辑: 王国品

(上接第 52 页)

- [4] DeOliveira ML, Winter JM, Schafer M, et al. Assessment of complications after pancreatic surgery: a novel grading system applied to 633 patients undergoing pancreaticoduodenectomy [J]. *Ann Surg*, 2006, 244(6): 931 - 939.
- [5] Gouma DJ, van Geenen RC, van Gulik TM, et al. Rates of complications and death after pancreaticoduodenectomy: risk factors and the impact of hospital volume [J]. *Ann Surg*, 2000, 232(6): 786 - 795.
- [6] 赵玉沛. 胰十二指肠切除术现状与展望 [J]. *中国实用外科杂志*, 2016, 36(8): 817 - 820.
- [7] 曹轮飞. 血必净注射液治疗脓毒症血症临床疗效分析与研究 [J]. *世界最新医学信息文摘*, 2016, 16(84): 42 - 43.
- [8] 曲荣广, 高婕. 血必净注射液的临床应用及评价 [J]. *中国医药指南*, 2012, 10(31): 598 - 600.
- [9] 张淑文, 孙成栋, 文艳, 等. 血必净注射液对脓毒症大鼠血清炎症介质及 Th1/2 的影响 [J]. *中国危重病急救医学*, 2006, 18(11): 673 - 676.
- [10] 邵建伟, 周伟君, 盛慧球, 等. 血必净注射液对重症急性胰腺炎治疗中炎症因子的影响 [J]. *中国新药与临床杂志*, 2013, 32(5): 379 - 382.
- [11] 孙长江, 范辉, 葛建彬. 血必净对急性胰腺炎患者血清肿瘤坏死因子- α 、白介素-1 β 及白介素-6 质量浓度的影响 [J]. *实用临床医药杂志*, 2013, 17(9): 83 - 85, 90.
- [12] 刘八一, 谢昌联. 血必净注射液治疗心脏骤停心肺复苏后多器官功能障碍综合征临床观察 [J]. *中国中医急症*, 2016, 25(6): 1180 - 1182.
- [13] 陈科平, 郑勇. 血必净对重症胰腺炎患者内毒素清除及肾损伤保护机制分析 [J]. *山西医药杂志*, 2017, 46(8): 948 - 951.
- [14] 张佳, 韩彬, 柴文戎. 血必净对内毒素诱导血管内皮细胞 TLR4-NF- κ B 炎症信号通路表达的影响 [J]. *锦州医科大学学报*, 2016, 37(5): 10 - 12.
- [15] 徐朝军, 宋岚, 刘丹薇, 等. 血必净注射液对体外循环心脏直视手术肺保护的临床研究 [J]. *中国急救医学*, 2017, 37(4): 322 - 325.
- [16] 楚朝辉. 血必净在急性化脓性胆管炎围手术期的临床应用 [J]. *现代中西医结合杂志*, 2013, 22(4): 420 - 421.
- [17] 王玉滨. 血必净注射液在肠胃肿瘤外科手术中的应用 [J]. *中国医药指南*, 2013, 11(24): 631 - 632.
- [18] 郑翔, 金希彪. 血必净注射液对单肺通气肺叶切除术患者炎症反应调控的影响 [J]. *浙江中医杂志*, 2011, 46(3): 222 - 223.
- [19] 张贤亮, 孟宪坤, 唐国强, 等. 右美托咪定联合血必净注射液对老年腹部手术后患者炎症反应、氧化应激及认知功能的影响 [J]. *现代中西医结合杂志*, 2017, 26(8): 882 - 884.
- [20] 郭华, 任艳丽, 王培, 等. 血必净注射液的不良文献分析 [J]. *安徽医药*, 2017, 21(8): 1548 - 1551.

收稿日期: 2018-07-18 修回日期: 2018-09-27 编辑: 王国品