

· 临床研究 ·

# 胃癌根治术后吻合口瘘 16 例的治疗策略

仲兴阳, 匡荣康, 李现雷

东南大学附属南京江北人民医院普外科, 江苏 南京 210048

**摘要:** **目的** 总结胃癌术后吻合口瘘的诊疗经验, 提高对胃癌术后吻合口瘘的诊疗水平。 **方法** 回顾性分析 2011 年 1 月至 2015 年 12 月胃癌根治术后 16 例吻合口瘘的病例资料。所有病例发生吻合口瘘后首先予以通畅引流; 再次手术放置双套管引流 3 例, 经原腹腔引流管腔内放置冲洗管冲洗引流 3 例, 拔除原腹腔引流管经窦道放置“黎式双套管”冲洗引流 4 例, CT 和 B 超下经皮穿刺引流 2 例, X 线下或胃镜下经吻合口瘘瘘口放置冲洗引流管 4 例。所有病例同时结合抗感染治疗和肠外肠内营养支持治疗。 **结果** 治愈 15 例, 因腹腔感染合并多脏器衰竭死亡 1 例。术后住院时间 26 ~ 81 (38.5 ± 11.2) d。术后随诊 6 个月均未再发现吻合口瘘, 远期并发吻合口狭窄 2 例。 **结论** 建立有效通畅的引流途径是胃癌术后吻合口瘘治疗的最关键因素, 结合抗感染治疗和营养支持治疗能促进吻合口瘘的愈合。

**关键词:** 胃肿瘤; 胃癌根治术; 吻合口瘘; 腹腔引流; 肠内营养

**中图分类号:** R 656.6<sup>+</sup>1 **文献标识码:** B **文章编号:** 1674-8182(2016)09-1229-03

胃癌是我国常见的消化道肿瘤之一, 外科根治性手术是治疗胃癌最有效的方法。胃癌根治术后吻合口瘘是常见的早期并发症<sup>[1]</sup>, 吻合口瘘处理不当增加了病人术后的死亡风险, 延长住院时间, 增加住院费用及影响病人长期生存<sup>[2]</sup>。本文回顾性分析我院 2011 年 1 月至 2015 年 12 月胃癌根治术后吻合口瘘 16 例的临床资料, 旨在探讨更合理的诊疗策略。

## 1 资料与方法

**1.1 一般资料** 2011 年 1 月至 2015 年 12 月我院共行胃癌根治术 256 例。术后发生吻合口瘘共 16 例, 男 14 例, 女 2 例; 年龄 51 ~ 84 岁, 平均 69 岁。其中, 近端胃癌根治术食管残胃吻合 43 例, 术后吻合口瘘 5 例 (11.6%); 远端胃癌根治术毕 I 式吻合 72 例, 术后吻合口瘘 1 例 (1.3%); 远端胃癌根治术毕 II 式吻合 6 例均未发生吻合口瘘; 远端胃癌根治残胃空肠 Roux-en-Y 吻合 16 例, 术后吻合口瘘 1 例 (6.2%); 全胃切除术后食管空肠 Roux-en-Y 吻合 119 例, 术后吻合口瘘 9 例 (7.5%)。

**1.2 临床表现** 本组胃癌术后吻合口瘘最早发生于术后第 2 天, 最晚发生于术后第 13 天, 平均发生时间为术后 7.5 d。术后临床表现: 16 例均有发热, 腹痛、腹胀 6 例, 腹膜炎 2 例, 腹腔引流管有混浊液体引出 8 例。术后白细胞升高 15 例, 腹部 CT 检查示腹腔内包裹性积液及造影剂外溢 10 例, 经口服美蓝检查引

流管有蓝色液体引出 9 例, 经口服泛影葡胺造影发现造影剂外溢 12 例, 经腹腔引流管注入泛影葡胺发现造影剂进入消化道 3 例, 行胃镜检查发现吻合口瘘 1 例。

**1.3 治疗方法** 发现吻合口瘘后首先予以通畅引流。再次手术放置双套管引流 3 例, 1 例术后第 2 天再次手术引流, 另 2 例分别于术后第 10 天和第 12 天再次手术引流; 经原引流管腔内放置冲洗管冲洗引流 3 例; 拔除原引流管经窦道放置“黎式双套管”冲洗引流 4 例; CT 和 B 超下经皮穿刺引流 2 例; X 线下或胃镜下经吻合口瘘瘘口放置冲洗引流管 4 例 (图 1)。放置引流管时间 (32.0 ± 8.5) d。其次, 加强抗感染治疗, 本组所有病例均使用两种以上抗生素治疗, 抗生素使用时间 (12.6 ± 4.5) d。所有病例均予以营养支持治疗, 早期予以肠外营养, 后期予以肠内营养。肠内营养的途径: 所有病例术中均放置复尔凯肠内营养管, 10 例患者经手术中放置肠内营养管营养支持, 6 例患者因术后拔除肠内营养管再次 X 线下放置营养管 4 例, 再次胃镜下放置营养管 2 例。

## 2 结果

经积极治疗后治愈 15 例, 因腹腔感染合并多脏器衰竭死亡 1 例。术后住院时间 26 ~ 81 (38.5 ± 11.2) d。术后随诊 6 个月, 均未再发现吻合口瘘。远期合并吻合口狭窄 2 例, 经胃镜下行吻合口扩张后症状缓解。

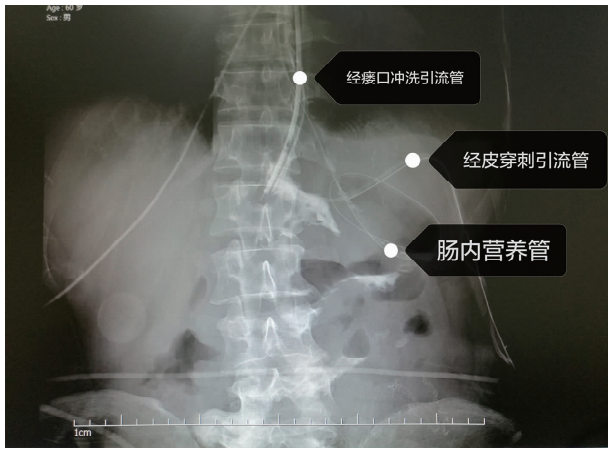


图 1 经瘘口放置冲洗引流管结合 CT 引导下经皮穿刺置管引流

### 3 讨论

胃癌术后吻合口瘘是术后常见的早期并发症,文献报道胃癌术后吻合口瘘的发生率差异较大,为 0~26%<sup>[1]</sup>,本组发生率 6.2%。目前,由于手术方法的不断改进,以及吻合器广泛应用于消化道重建,吻合口瘘的发生较前已有明显下降。但吻合口瘘仍是胃癌术后早期最严重的并发症,是术后死亡的主要原因之一<sup>[2]</sup>。吻合口瘘发生后早期诊断及选择合理的治疗策略是治疗的关键。

胃癌术后吻合口瘘发生后需早期明确诊断。胃癌术后出现全身中毒症状、发热、腹痛与腹胀、腹膜炎、腹腔引流管有混浊液体引出等临床表现时需高度警惕吻合口瘘。经腹部 CT 检查、口服美蓝检查、口服泛影葡胺造影检查、经腹腔引流管注入泛影葡胺造影检查以及胃镜检查多可明确诊断。本组 1 例患者行全胃切除术后 1 周,反复发热,但未见有其他明显异常临床表现,多次行口服美蓝检查、口服泛影葡胺检查及腹部 CT 检查未能明确有吻合口瘘,后行胃镜检查发现食管空肠吻合口小瘘口,内镜下经瘘口放置冲洗引流管行冲洗引流后治愈。

胃癌术后吻合口瘘明确诊断后需尽早采取正确的治疗策略。治疗原则总结为通畅引流、抗感染治疗以及营养支持治疗。发生吻合口瘘后首先需要通畅引流<sup>[3]</sup>,如何建立有效通畅的引流途径是吻合口瘘治疗的最关键因素。本组病例总结为引流途径共有四种,每种方法各有利弊及适应证。(1)术后再手术放置双套管引流:本组病例中 3 例术中再次手术引流,1 例术后第 2 天因弥漫性腹膜炎及腹腔引流管引出较多消化液再次手术引流,1 例术后第 10 天因腹腔脓肿再次手术引流,1 例术后第 12 天因更换双套管引流失败而再次手术引流。根据任建安等<sup>[4]</sup>

提出的损伤控制性外科理论,结合本组病例经验以及相关文献<sup>[5]</sup>,出现以下情况需再次手术处理吻合口瘘:①急性弥漫性腹膜炎;②患者中毒症状明显;③估计瘘口较大短期内难以自愈;④腹腔内感染,原引流管已拔除,局部处理有困难。再次手术目的不是修复瘘口,而是在瘘口周围建立充分的、确实有效的引流以及清除腹腔内肠液、胆汁和胰液,减少毒素吸收和避免这些消化液对周围肠管和组织的腐蚀<sup>[6]</sup>。(2)经原腹腔引流管腔内放置冲洗管冲洗引流:多适用于较小的吻合口瘘,且腹腔内感染较局限,原手术引流管通畅的情况下,经原引流管腔内放置冲洗管冲洗引流,缺点为被动引流,引流不易彻底。(3)拔除原腹腔引流管经窦道放置“黎式双套管”冲洗引流:优点为主动引流,引流效果较好,但需要保留好原引流管窦道,经窦道能够放置双套管至吻合口瘘口附近较理想的位置才能发挥引流效果,缺点为双套管可能会更换失败。本组 1 例患者因更换双套管失败而必须再次手术引流。(4)CT 或 B 超引导下经皮穿刺引流:对于原手术引流管已拔除或经原引流管窦道不能再次放置有效引流的患者,CT 或 B 超提示有合适的穿刺途径,可采取 CT 或 B 超引导下经皮穿刺置管引流。此种引流优点是创伤小,可反复多点穿刺<sup>[7]</sup>,本组 2 例患者吻合口瘘使用该方法治愈;缺点为穿刺引流管直径较小,常不易通畅引流。(5)经吻合口瘘瘘口放置冲洗引流管:对于原手术引流管已拔除或经腹壁不能再次建立有效引流途径的患者,可尝试 X 线下或者内镜下经吻合口瘘口放置引流管冲洗引流,经有经验的内镜医生内镜下放置引流管是安全的,并没有导致吻合口瘘扩大。此种引流方式的缺点为以冲洗为主引流效果较差,只适用于吻合口瘘口较小,瘘口周围感染已经包裹局限的患者。本组中 2 例患者单独应用该方法治愈,2 例患者结合 CT 定位下腹腔穿刺置管引流后治愈。建立引流途径后需根据患者的体温、全身情况、血常规及腹部 CT 检查结果等反复评估患者的引流效果,若引流效果不佳需及时调整引流策略或更换引流管,吻合口瘘愈合后拔除引流管时需逐步退管。其次需要加强抗感染治疗,局部和全身性感染是吻合口瘘的常伴表现,因此,在充分引流的基础上合理应用抗生素也是吻合口瘘治疗的重要环节。早期应根据经验使用抗生素,后期根据引流液或者血培养药敏结果选择抗生素进行治疗<sup>[8]</sup>。此外,营养支持治疗也是吻合口瘘治疗的重要环节。吻合口瘘明确后,应予以禁食、水。前期予以肠外营养为主,肠外营养除可最大限度地维持营养供给外,还易于纠正内环境失衡,还可减少胆汁、胰液和胃肠液

的分泌量。在吻合口瘘的瘘量控制及引流通畅后,应尽早利用肠内营养。因为肠内营养的能效大约是肠外营养的 1.2 倍,且肠内营养可起到保护肠黏膜屏障,防止菌群异位的作用<sup>[9]</sup>。肠内营养的途径,可经手术中放置鼻肠管,部分患者因术后拔除鼻肠管可再次 X 线下放置营养管或者胃镜下放置营养管,营养管均须放置超过吻合口远端 30 cm 以上。一旦发生吻合口瘘,适时建立肠内加肠外营养支持通道,则有助于吻合口瘘的治愈。另外,随着消化内科学术的发展,吻合口瘘的治疗可以通过内镜在吻合口瘘处放置可分解的网片、金属支架及自膨胀塑料支架实现,在腔内封闭治疗吻合口瘘<sup>[8]</sup>。有报道胃镜下金属钛夹夹闭胃癌术后吻合口瘘的成功治疗经验<sup>[10]</sup>。

总之,吻合口瘘仍是胃癌术后最严重的早期并发症。随着治疗技术的进步,目前,胃癌术后吻合口瘘的病死率已明显下降。胃癌术后吻合口瘘发生后早期诊断及合理有效的治疗策略是成功治疗吻合口瘘的关键,而如何建立有效通畅的引流途径是治疗的重中之重。同时,加强心理护理,取得患者的充分信任,以及鼓励患者治疗疾病的信心,有助于患者的康复及减少医患纠纷的发生。

## 参考文献

- [1] Meyer L, Meyer F, Dralle H, et al. Insufficiency risk of esophagojejunal anastomosis after total abdominal gastrectomy for gastric carcinoma [J]. *Langenbecks Arch Surg*, 2005, 390(6): 510-516.
- [2] Lang H, Piso P, Stukenborg C, et al. Management and results of proximal anastomotic leaks in a series of 1114 total gastrectomies for gastric carcinoma [J]. *Eur J Surg Oncol*, 2000, 26(2): 168-171.
- [3] 黎介寿,任建安,尹路,等. 肠外瘘的治疗 [J]. *中华外科杂志*, 2002, 40(2): 100-103.
- [4] 任建安,黎介寿. 严重腹腔感染的手术治疗 [J]. *中国实用外科杂志*, 2004, 24(6): 335-336.
- [5] 韩晓鹏,许威,李三党,等. 腹腔镜手术治疗在腹腔镜胃癌术后吻合口瘘中的应用 [J]. *现代肿瘤医学*, 2014, 22(11): 2650-2652.
- [6] 马明平,刘进生,王增林,等. CT 引导下置管引流治疗胃癌切除术后胃肠道瘘 [J]. *放射性实践*, 2014, 29(7): 841-844.
- [7] 唐云,李荣,陈凛,等. 胃癌切除术后胃肠道瘘的治疗 [J]. *中华普通外科杂志*, 2010, 25(3): 205-208.
- [8] 刘文韬,燕敏. 胃癌根治术后吻合口瘘原因及处理 [J]. *中国实用外科杂志*, 2013, 33(4): 284-286.
- [9] 唐云,李荣,陈凛. 胃癌切除术后吻合口漏营养支持 19 例报告 [J]. *中国实用外科杂志*, 2008, 28(6): 478-480.
- [10] 李玮浩,赵松,崔广晖,等. 内镜下钛夹治疗食管癌胃癌术后吻合口瘘 [J]. *中国内镜杂志*, 2013, 19(5): 516-518.

收稿日期:2016-03-01 修回日期:2016-03-28 编辑:王国品

(上接第 1228 页)

ICU 重症颅脑损伤者添加谷氨酰胺肠外营养治疗后不良反应发生状况,需临床深入研究加以验证补充。

## 参考文献

- [1] 李侠,张磊,陈燕伟,等. 852 例开放性颅脑损伤的临床救治经验 [J]. *中华神经医学杂志*, 2014, 13(5): 451-455.
- [2] 高进喜,王守森. 颅脑损伤预后早期预测模型的研究进展 [J]. *中华神经外科杂志*, 2016, 32(2): 204-206.
- [3] 陈素娇,包红霞,李亚丰. 重症颅脑损伤并发肺部感染原因分析及早期物理治疗效果观察 [J]. *中华医院感染学杂志*, 2013, 23(11): 2622-2624.
- [4] 余慧青,马惠文,田玲,等. 早期肠内营养对改善重症颅脑损伤患者炎症反应的临床效果探讨 [J]. *中华临床医师杂志(电子版)*, 2013, 7(11): 5085-5087.
- [5] 于萍萍,张洪胜,李永芳. 鼻肠管在重症颅脑损伤机械通气患者肠内营养中的应用 [J]. *中华现代护理杂志*, 2013, 19(31): 3830.
- [6] Karagiozoglou-Lampoudi T, Daskalou E, Lampoudis D, et al. Computer-based malnutrition risk calculation may enhance the ability to identify pediatric patients at malnutrition-related risk for unfavorable outcome [J]. *JPEN: J Parenter Enteral Nut*, 2015, 39(4): 418-425.
- [7] 于洋,张琳瑛,梁恩和. 中文版创伤性颅脑损伤患者生活质量量

表的信度及效度研究 [J]. *中华物理医学与康复杂志*, 2013, 35(5): 356-359.

- [8] 黄国兵,潘学武,曹盛生,等. 颅脑损伤合并多发伤的预后影响因素分析及急诊救治探讨 [J]. *中华神经医学杂志*, 2013, 12(8): 819-822.
- [9] 党帅,马进显,周国平,等. 重症颅脑损伤气管切开患者肺部感染的研究 [J]. *中华医院感染学杂志*, 2016, 26(1): 71-73.
- [10] 舒宇峰,吴陈英,钟玉平,等. 重症颅脑损伤患者肺部感染病原菌分布 [J]. *中华医院感染学杂志*, 2014, 24(24): 6158-6159, 6173.
- [11] 周建新. 重症颅脑损伤:病理生理学与治疗 [J]. *中华重症医学电子杂志*, 2015, 1(1): 48-52.
- [12] 李学龙,宋新娜,张立,等. 谷氨酰胺肠内营养与普通肠内营养对颅脑损伤患者的营养效果比较 [J]. *中华临床营养杂志*, 2014, 22(4): 249-250.
- [13] 吴炜,彭曦. 肠道谷氨酰胺转运载体研究进展 [J]. *中华烧伤杂志*, 2014, 30(2): 171-174.
- [14] Hirao Y, Mihara Y, KiRa I, et al. Enzymatic Production of L-alanyl-L-glutamine by recombinant E. coli expressing  $\alpha$ -amino acid ester acyltransferase from sphingobacterium siyangensis [J]. *Biosci Biotechnol Biochem*, 2013, 77(3): 618-623.
- [15] 申林,张合亮,郑平. 谷氨酰胺对重症颅脑外伤患者炎症反应的影响研究 [J]. *中华医院感染学杂志*, 2014, 24(12): 3011.

收稿日期:2016-06-12 修回日期:2016-07-22 编辑:王娜娜