

富血小板纤维蛋白辅助的面部自体颗粒脂肪注射治疗

龚正兴, 赵宇

安徽医科大学第一附属医院整形外科, 安徽 合肥 230022

摘要: **目的** 探讨一种安全有效提高面部颗粒脂肪移植后临床效果的方法。**方法** 回顾性分析 2013 年 1 月至 2015 年 6 月于安徽医科大学第一附属医院行自体脂肪颗粒面部填充的 60 例患者(共 74 处注射部位)的临床资料,所有患者均排除器质性疾病并签署手术知情同意书。按随机数字表法分为两组,每组 30 例。富血小板纤维蛋白组:按脂肪颗粒注射体积与富血小板纤维蛋白体积比为 3:1 进行混合注射移植。对照组:单纯行自体脂肪颗粒移植。术后半年随访,观察单次注射后效果。评估标准:纳入三方评价。凹陷填充术后外观丰满平坦、对称部位术后双侧对称者为优;凹陷填充术后外观较为丰满平坦、双侧基本对称者为良;凹陷或萎缩经过填充后丰满不佳及对称度不满意者为差。**结果** 经过术后半年的随访,所有手术患者面部凹陷均得到不同程度的改善,均未出现感染、液化坏死、组织过度增生等并发症;富血小板纤维蛋白组优良率达到 83.3%,对照组优良率 56.7%,两者相比差异有统计学意义($P < 0.05$)。**结论** 联合富血小板纤维蛋白进行面部颗粒脂肪移植能显著提升移植后成活率,是一种适合在临床开展应用、安全有效的手术方法。

关键词: 富血小板纤维蛋白; 自体脂肪注射移植; 颗粒脂肪; 面部软组织凹陷

中图分类号: R 622 **文献标识码:** B **文章编号:** 1674-8182(2016)04-0491-03

自体颗粒脂肪移植因其操作简便、价格低廉及无免疫排斥反应等优点,目前已被广泛应用于治疗面部凹陷及萎缩。但因其不可预知的吸收率有时需要重复多次注射才能达到满意效果。富血小板纤维蛋白(platelet-rich fibrin, PRF)能释放大量生长因子有利于颗粒脂肪移植后血管化过程,使移植成活率得到提升。笔者回顾性分析 2013 年 1 月至 2015 年 6 月间在安徽医科大学第一附属医院采用颗粒脂肪移植治疗面部萎缩凹陷 60 例患者的临床资料,现报道如下。

1 资料与方法

1.1 一般资料 本组患者共 60 例,男 11 例,女 49 例;年龄 25~48 岁,平均(30.58 ± 3.56)岁。按随机数字表法分为两组:(1)PRF 组 30 例:男性 4 例,女性 26 例;按脂肪颗粒注射体积与 PRF 体积比为 3:1 进行混合移植。(2)对照组 30 例:男性 7 例,女性 23 例;单纯行自体脂肪颗粒移植。共计 74 处注射部位(表 1),每处单次注射脂肪量为 2~30 ml。手术均为门诊操作,术前排除器质性疾病并签署手术知情同意书。

1.2 方法 术前照相并与患者充分沟通,向患者说明手术风险及并发症,术前采血的用途需向患者进一步说明;拟填充部位画等高线评估所需脂肪量。

1.2.1 PRF 制备 抽取患者肘静脉血 10 ml,抽取后迅速置于离心管内,3 000 r/min 离心速度离心 10 min。离心完毕可见离心管内血液分三层,最上层为淡黄色上清液,中层为黄色纤维蛋白凝胶,其下为红细胞(图 1)。送至 4 °C 冰箱冷藏 30 min 备用。

1.2.2 脂肪抽取 选择大腿内侧或下腹部皮下脂肪作为抽吸区,常规消毒铺巾后行抽吸区肿胀麻醉(麻醉液配制:2%利多卡因 20 ml + 生理盐水 500 ml + 1%肾上腺素 0.5 ml),注射量约拟抽脂肪体积的 2 倍。完美的肿胀麻醉区表皮应呈苍白色、外观橘皮样,等待 5~10 min。预留 5 ml 空气 20 ml 注射器连接 2.5 mm 钝头多侧孔抽脂针,抽吸负压维持在 2 ml,血管钳固定,缓慢、扇形进行抽吸,注意层次,应保留真皮下 1.5 cm 左右的皮下脂肪防止术后表皮凹凸不平;抽吸量为拟移植脂肪量的 3 倍。抽吸完毕后,注射器固定垂直静置 20 min,推去底层多余血性液体,留取纯净脂肪颗粒并庆大霉素盐水清洗 3 遍除去残留血液及纤维结缔组织。抽吸孔金霉素眼膏涂抹,3M 敷贴覆盖,棉卷、弹力绷带加压包扎至术后 7 d。

1.2.3 建立皮下隧道 注射点一般选择发际缘、口角及下颏下等隐蔽部位,注射部位 0.5%利多卡因局部麻醉,锐性针头刺开皮肤形成注射孔,钝性针头通过注射孔多点、多层次、多平面分离待注射部位皮下、浅表肌腱膜系统(SMAS)层面、骨膜面,留给脂肪颗粒移植后存活空间,完成后局部压迫止血并挤出其内血液。

1.2.4 PRF 与颗粒脂肪混合注射 将离心管内上清液摒弃,取出中间层血小板纤维蛋白凝胶(图2),置于双层纱布上轻轻挤压吸除血清即制成血小板纤维蛋白膜片。将膜片剪碎至能通过 1 mm 抽脂针大小并与脂肪颗粒充分混合(图3),运用直径为 1~2 mm 钝性针头连接 1 ml 注射器行注射脂肪颗粒填充。以多点、多层次、多隧道、退针注射方式进行注射,每 1 ml 脂肪注射 10~15 个点;如为对称部位则依靠“镜像原则”务必使得双侧具有较好饱满度对称性。注射后湿纱布覆盖轻轻按摩注射部位,使脂肪颗粒均匀分布。

1.3 评分标准 术后半年凹陷或萎缩经过填充后外观饱满平坦,双侧对称者为优;凹陷或萎缩经过填充后外观基本饱满平坦,双侧基本对称者为良;凹陷或萎缩经过填充后丰满不佳及对称度不满意者为差。

1.4 统计学分析 应用 SPSS 16.0 软件进行统计学处理。应用 χ^2 检验进行两组疗效优良率比较。以 $P < 0.05$ 为差异有统计学意义。

2 结果

通过术后半年的随访,全部患者均未发生感染、液化坏死、过度增生等并发症(图4)。1 例患者鼻唇沟填充术后 3 个月出现双侧不对称,进行二次抽脂手

术;另有 1 例鼻唇沟填充术后出现局部硬结,下颏部及颞部各有 1 例脂肪过度吸收,均未予以处理。医、患及第三方评价(至少两方评估一致):PRF 组 30 例中,评估为优者 12 例,良好 13 例,优良率达到 83.3%;对照组 30 例中,评估为优者 4 例,良好 13 例,优良率达到 56.7%;两组优良率差异具有统计学意义($P < 0.05$)。见表 2。

表 1 各移植部位例数及平均移植量

注射部位	部位	平均注射量(单位:ml)
双侧鼻唇沟填充	18	2.5(单侧)
下颏部填充	7	5.0
双侧颞部填充	8	9.0(单侧)
鼻背部填充	10	2.0
面部外伤后凹陷	25	11.5
面颊部凹陷畸形	2	3.0
面部不对称畸形	2	10.0
双侧上睑凹陷	2	1.5(单侧)
合计	74	

注:资料来自 2013 年 1 月至 2015 年 6 月于安徽医科大学第一附属医院行自体脂肪颗粒面部填充的 60 例患者。

表 2 PRF 组与对照组疗效比较 ($n=30$,例)

组别	优	良	差	优良率(%)
PRF 组	12	13	5	83.3*
对照组	4	13	13	56.7

注:与对照组比较,* $P < 0.05$ 。

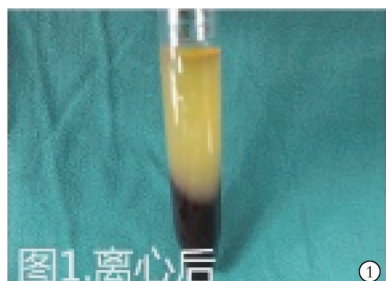


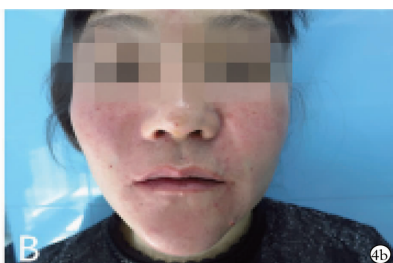
图 1 血液离心后

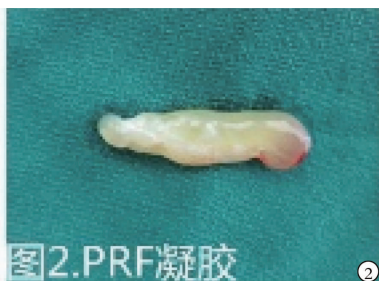

图 2 PRF 凝胶

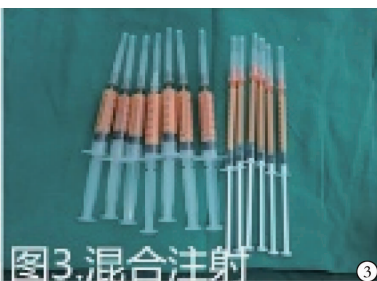
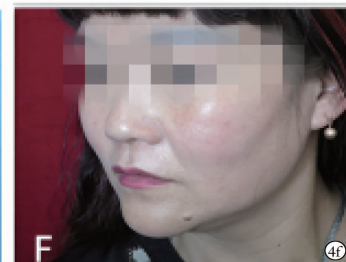
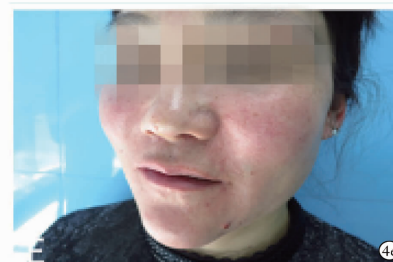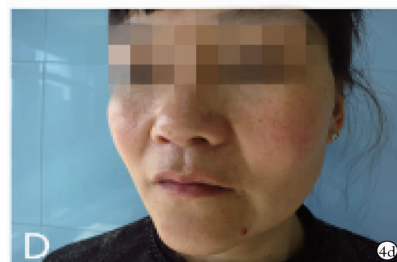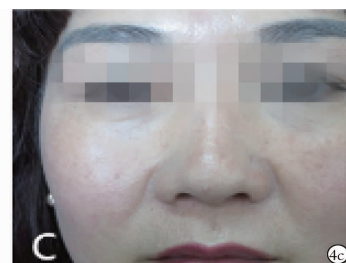图 3 PRF + 颗粒脂肪混合注射



注:4a:术前正位;4b:术后正位;4c:术后 6 个月正位;4d:术前侧位;4e:术后侧位;4f:术后 6 个月侧位。

图 4 手术前后、术后半年随访对比

3 讨论

面部凹陷严重影响患者面部外观及心理健康,目前临床常用人工材料移植和自体脂肪移植来治疗。人工材料包括硅橡胶、膨体聚四氟乙烯、透明质酸等,因其异质性在临床应用中不可避免地出现免疫排斥反应、感染、组织移位及手感差异等并发症而限制其使用^[1]。自体脂肪颗粒来自患者本身,具有无免疫原性、获取方便、取材量大等优势。随着上世纪 70 年代脂肪获取技术的不断成熟,国内外学者进行了大量临床工作,证实颗粒脂肪移植治疗面部凹陷萎缩是一种简单有效且安全的治疗方法^[2-4]。临床中困扰脂肪移植开展的主要因素为不可预知的成活率(30%~60%),往往需要多次反复注射,增加了患者的经济及身体负担^[5]。因此,如何提高脂肪颗粒的成活率是该治疗需解决的首要问题。脂肪移植后血供不足是导致脂肪液化吸收的主要原因,颗粒脂肪移植后早期主要依靠组织液渗透作用来供给营养^[7],新生血管需要 5 d 才能长入移植组织的外围部分^[8],而颗粒脂肪移植后耐受缺氧的期限是 4 d^[9],这种矛盾提示提升颗粒脂肪移植后血管化的速率是影响存活率的关键。临床应用诸如脂肪干细胞(ADSCs)、基质血管成分细胞(SVF)、碱性成纤维细胞生长因子(bFGF)、血管内皮生长因子(VEGF)、富血小板血浆(PRP)及 PRF 等来追求移植后的早期血管化。其中 bFGF 和 VEGF 依然存在免疫反应等风险,且存在局部浓度不均匀情况;ADSCs 和 SVF 虽属于自身成分,但在临床实际操作中对硬件设施要求较高且操作复杂,不利于全面开展。2001 年,Choukroun 等^[10-12]首次提取制备了第二代富集血小板制品:PRF,它完全来源于患者自身血液且无需添加任何抗凝物质,规避了免疫反应的风险。它与第一代血液制品 VEGF 相比具有较多优势:(1)提取简单,单次离心,无需加用任何抗凝药物;(2)具有缓释作用,可持续释放生长因子^[13];(3)具有支架结构,可用于软组织缺损的修复。Su 等^[14]经实验证实 PRF 能释放包括血小板衍生长因子(PDGF)、表皮生长因子(EGF)、转化生长因子- β (TGF- β)、类胰岛素样生长因子(IFG)、VEGF 在内的多种生长因子。PRF 释放的各种生长因子能有效促进颗粒脂肪移植后早期血管化的建立,提高移植后的存活率;纤维蛋白网状结构中富含大量白细胞,其激活后能释放大量生物因子,有利于止血及抑制炎症反应。Sclafani^[15]也证实富含生长因子的 PRF 进行双侧鼻唇沟填充后,早期能够明显减少瘀斑和吸收。

综上所述,在提高手术操作技术的前提下在移植脂肪颗粒中添加 PRF 进行面部脂肪填充是一种安全有效的手术方法。

参考文献

- [1] Hu S, Zhang H, Feng Y, et al. Introduction of an easy technique for purification and injection of autogenous free fat parcels in correcting of facial contour deformities[J]. *Ann Plast Surg*, 2007, 58(6): 602.
- [2] Clauser LC, Tieghi R, Galie M et al. Structural fat grafting: facial volumetric restoration in complex reconstructive surgery[J]. *J Craniofac Surg*, 2011, 22(5): 1695-1701.
- [3] Gamboa GM, Ross WA. Autologous fat transfer in aesthetic facial recontouring[J]. *Ann Plast Surg*, 2013, 70(5): 513-516.
- [4] 蒋未台, 蒋铮铮, 潘印, 等. 自体颗粒脂肪移植在面部美容中的应用[J]. *浙江医学*, 2014, 36(10): 871-874.
- [5] Shifman MA, Mirrafati S. Fat transfer techniques: the effect of harvest and transfer methods on adipocyte viability and review of literature [J]. *Dermatol Surg*, 2001, 27(9): 819-826.
- [6] Rohrich RJ, Sorokin ES, Brown SA. In search of improved fat transfer viability: a quantitative analysis of the role of centrifugation and harvest site[J]. *Plast Reconstr Surg*, 2004, 113(1): 391-395.
- [7] Carmeliet P, Jain RK. Angiogenesis in cancer and other disease[J]. *Nature*, 2000, 407(6801): 249-257.
- [8] Kamada Y, Yoshida Y, Saji Y, et al. Transplantation of basic fibroblast growth factor-pretreated adipose tissue-derived stromal cells enhances regression of liver fibrosis in mice[J]. *Am J Physiol Gastrointest Liver Physiol*, 2009, 296(2): G157-G167.
- [9] Peer LA. The neglected free fat graft[J]. *Plast Reconstr Surg*, 1956, 18: 233-250.
- [10] Choukroun J, Adda F, Schoeffler C, et al. Une opportunité en parodontologie: Le PRF[J]. *Implantodontie*, 2001, 42: 55-62.
- [11] Dohan DM, Choukroun J, Diss A, et al. Platelet-rich fibrin (PRF): a second-generation platelet concentrate. Part II: platelet-related biologic features [J]. *Oral Surg Oral Med Oral Pathol Oral Radiol Endod*, 2006, 101(3): e45-e50.
- [12] You TM, Choi BH, Zhu SJ, et al. Platelet-enriched fibrin glue and platelet-rich plasma in the repair of bone defects adjacent to titanium dental implants[J]. *Int J Oral Maxillofac Implants*, 2007, 22(3): 417-422.
- [13] Dohan Ehrenfest DM, de Peppo GM, Doglioli P, et al. Slow release of growth factors and thrombospondin-1 in Choukroun's platelet-rich fibrin (PRF): a gold standard to achieve for all surgical platelet concentrates technologies[J]. *Growth Factors*, 2009, 27(1): 63-69.
- [14] Su CY, Kuo YP, Tseng YH, et al. In vitro release of growth factors from platelet-rich fibrin (PRF): a proposal to optimize the clinical applications of PRF[J]. *Oral Surg Oral Med Oral Pathol Oral Radiol Endod*, 2009, 108(1): 56-61.
- [15] Sclafani AP. Applications of platelet-rich fibrin matrix in facial plastic surgery[J]. *Facial Plast Surg*, 2009, 25(4): 270-276.

收稿日期: 2015-11-30 修回日期: 2015-12-19 编辑: 王国品